JSPCCS
Japanese Society of Pediatric Cardiology and Cardiac Surgery
NEWS LETTER
No. 1
2019
2019年3月20日発行

TABLE OF CONTENTS

小児循環器学会は働き方改革とどう向き合うのか …… 1
新しく始まった成人先天性心疾患学会専門医制度について …… 2
第54回日本小児循環器学会総会・学術集会を振り返って …… 3
小児期発生心疾患実態調査2017集計結果報告書 …… 4
分科会レポート …… 5
第10回教育セミナーアドバンスコース開催報告＆第11回開催案内 …… 7
学んで救えるこどもの命 ♡「PH Japanプロジェクト」
第2回遠隔配信セミナー報告 …… 8
AHA-JSPCCS 短期交換留学レポート …… 9
第55回日本小児循環器学会総会・学術集会 …… 10
小児循環器専門医試験にChallenge［第1回］…… 11
Journal of Pediatric Cardiology and Cardiac Surgery Vol.3, No.1 …… 12
日本小児循環器学会雑誌　第34巻第4号 …… 17
日本小児循環器学会雑誌査読者のご紹介と御礼 …… 19
事務局からのお知らせ …… 8
日本小児循環器学会委員会・部会開催記録 …… 11
学会予定・分科会予定 …… 20

小児循環器学会は働き方改革とどう向き合うのか



理事長　坂本　喜三郎
静岡県立こども病院

団塊の世代を中心とした生産年齢人口増と“24時間働けますか？”で象徴された仕事優先生活によって生み出された巨大な労働パワーで実現した“世界史上前例のない日本の高度経済成長”は、個人収入増に伴う生活水準の向上、核家族化、医療水準の向上と平均寿命の延伸等をもたらし、1980年代、日本は世界からの注目と羨望を集めた。そしていま日本は、その延長線上に発生した、こちらも“世界史上前例のない”急速な少子化と高齢化（団塊の世代の年齢推移に伴う）に直面している。この荒波が内在する最も大きな課題は、総人口の減少を上回るスピードで進んでいる生産年齢人口の減少である。生産年齢人口不足は人手不足に直結し始めており、日本の社会基盤そのものが危機に瀕しているのはご存知の通りである。現日本政府が掲げる「一億総活躍社会：50年後も人口1億人を維持し、職場・家庭・地域で誰しもが活躍できる社会」は、その強い危機意識を多少ポジティブに言い換えて目標らしくしたものである。

『働き方改革』は、生産年齢人口不足に対応し「一億総活躍社会」を実現するための最大のチャレンジと位置付けられ、**働く人の立場・視点で取り組み**、労働生産性を向上（日本はOECD主要8カ国で最も労働生産性が低いといわれている）させる多様な働き方を可能とするとともに、中間層の厚みを増しつつ、格差の固定化を回避し、成長と分配の好循環を実現するための改革とされている。医療界も例外ではなく、働き方改革は待ったなしで進めさせられている。医師以外の職種は看護師、コ・メディカルを含め他業界と同様に今年2019年4月1日から時間外労働の上限「基本は月45時間、年360時間、臨時的例外でも年720時間」を遵守しないと罰則の対象となることが決まっている。まさに大改革だ。

ただ医師はというと、法律の完全施行は2024年4月とされた。年720時間を超える時間外勤務者の割合が職種別の統計で最も高い4割以上（内1割は2,000時間越え）という事実に加え、さらに応召義務などの特殊性も踏まえ、医療崩壊を起こさないために特段の配慮がなされたためだ。しかし、医療界のなかでも特に時間外勤務が多く、年3,000時間の医師も少なくない産婦人科、外科系、救急科と研修医では、2024年の時間外上限設定によっては医療崩壊と次世代教育の継続が困難になるとの強い懸念を持って討議され続けている。ちなみに、日本心臓血管外科学会が最近実施したアンケートでは、回答者634名の4割以上が年2,000時間を超える時間外勤務をしていることが示唆された。

小児循環器科はどうだろう。小児科全体では小児救急等に対応することが背景にあるためか、上述の4領域に次いで時間外の多い診療科であることが厚労省から報告されている。急変対応が多く、しかも付きっきりでの長時間対応を迫られることが多い小児循環器医が、小児科内で時間外が少ないところに位置しているとは考えにくい。

今まで働き方改革を委員会や学術集会で主要テーマとして討議したことが少なかったように思う。が、当学会も私どもが努力を重ねて作ってきた**日本の小児循環器医療レベルを落とさずに如何に働き方改革を進めていくべきかについて本気で向き合う必要がある**と考えている。患児・家族にとってはもちろん、男女を問わず医師にとっても有意義な、日本の小児循環器医療がさらに前進するような働き方改革を達成したいとの強い思いでこの文章を書いている。意見と協力、何卒宜しく！

新しく始まった成人先天性心疾患学会専門医制度について

赤木 禎治
岡山大学循環器内科

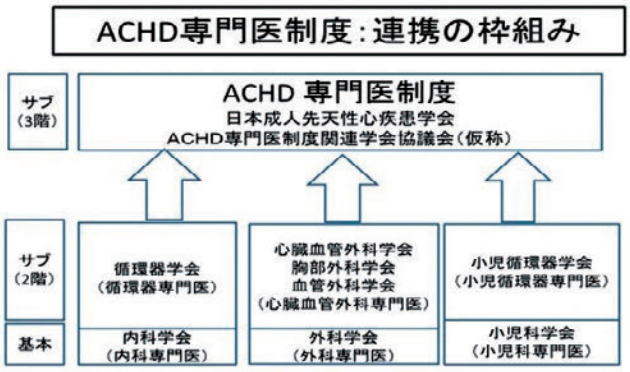

成人先天性心疾患（ACHD）は新たな専門領領域として認知され、国内でもその重要性が認められてきました。2017年末には日本小児循環器学会、日本循環器学会、日本心臓血管外科学会、日本産科婦人科学会など8学会の共同提言として「先天性心疾患の成人への移行医療に関する提言」も発表され、学術面のみならず社会的にも移行期医療の重要性をアピールすることになりました。日本成人先天性心疾患学会（以下、ACHD学会）は設立後21年になりますが、学会が成人年齢に成長したと同じように2019年4月より新たな専門医制度を開始することになりました。基本となる専門医制度そのものが、まだ流動的な側面を含んでいる状態ですが、日本循環器学会や日本心臓血管外科学会との連携も確立しスタートを切ることとなりました。ACHD専門医制度は図に示しますように小児循環器医、循環器内科医、心臓血管外科医いずれかの専門医資格持った医師が、ACHD学会に認定された教育施設で一定期間の臨床経験を積むと専門医受験資格を得ることができるシステムになっています。取りあえず今回はこれまでの臨床経験、ACHD学会在籍期間、学術業績をもとに約170名の暫定専門医が認定されました。2021年には専門医試験を実施しACHD専門医修練施設にて修練された専門医が誕生する流れになっています。臨床教育を実施する場としては全国で40の総合修練施設、39の連携修練施設が認定されました。あくまでも成人領域の研修を受けていただくことが必要要件となっていますので、循環器内科施設が中心となっています。これら修練施設の中にはいまだ診療体制の確立を模索している施設もあります。しかし専門医制度の開始にあたり、循環器内科施設に「これからは我々が成人先天性心疾患診療をリードするのだ」という意識を与えたことは間違いありません。日本循環器学会でも数多くの教育セッションが組まれるようになりました。各地域で成人先天性心疾患診療体制を確立するためには小児循環器医から成人循環器内科医への患者の移行を行う必要があります。小児循環器医が外来で診療継続に困っている患者さんを循環器内科医に紹介し、循環器内科医が診療に加わる機会を増やすことが何よりも大切です。ACHD診療に対する小児循環器医の役割はこれからも大きな位置を占めますし、さらにACHD専門医を目指す人材が増えてくることを期待しています。

第54回日本小児循環器学会総会・学術集会を振り返って

藤井 隆成
昭和大学　小児循環器・成人先天性心疾患センター

2018年7月5日～7日、パシフィコ横浜で第54回日本小児循環器学会を主催させていただきました。今回のテーマは「伝え育てる小児循環器 —20年後のために今できること—」とさせていただきました。大会長である富田の意志である、20年後を生きる心臓病の子どもたちのために、20年後の小児循環器病学を担う若手医師に伝えること、若手医師がすべきこと、そして、今、出来ることを討論する会を目指す、ということに基づいたテーマでした。メイントピックとしてカテーテル治療をとりあげ、Taped caseによるカテーテル治療の疑似ライブや海外招請講演、スポンサードセミナー、日本心臓病学会とのジョイントセッションにカテーテル治療の最先端トピックを取り入れました。もう一つの大きなテーマとしては、デバイス・ラグ、ドラッグ・ラグに取り組む活動、Harmonization By Doing（HBD）Childrenを国内で初めてとりあげ、米国心臓協会とのジョイントで、同分野の今後の方向性が示されました。ヨーロッパ小児循環器学会とのジョイントでは修正大血管転位をとりあげ、画像診断、心機能、外科治療などに関して、活発な議論がなされました。今回のテーマに沿った若手教育に関する試みとしては、これから小児循環器専門医を目指す、あるいは現在第一線で診療にあたっている若手の先生方に向けて、臨床に直結する症例検討セッション“この症例をどうするか”を行いました。特別講演は小児に特化したバルーンカテーテルの開発に取り組んでいる東海メディカルの筒井宣政会長と元厚生労働事務次官の村木厚子先生にお願いし、とても印象深いご講演をいただきました。ご参加をいただいた皆様、ご支援いただきました皆さまに心から感謝申し上げます。本会が今後の小児循環器の発展に少しでもお役に立てたのであれば光栄です。

第54回総会・学術集会の写真を会員限定で公開中です!!

（掲載期間：～2019年6月頃まで）

第54回学術集会HPの左メニュー「Gallery」よりご覧ください。

http://www.congre.co.jp/jspccs2018/index.html

小児期発生心疾患実態調査2017
集計結果報告書

日本小児循環器学会　理事長　坂本　喜三郎
学術委員会　委員長　小山　耕太郎
データベース部会　部会長　山岸　敬幸（文責）
担当　小林　徹
犬塚　亮
心血管疾患の遺伝子疫学委員会　委員長　前田　潤
事務長　古谷　喜幸

小児心臓病医療・社会・保険制度の一層の充実のため、国内の先天性心疾患の発生動向の把握は必須ですが、全国的にまとめられたデータはありませんでした。そこで日本小児循環器学会では数年間にわたる議論を経て、「新規発生先天性心疾患サーベイランス」（2015年～）と「希少疾患サーベイランス」（2005年～）を同時に実施しています。そして2017年（平成29年）から、疾患分類をより詳細に細分化し、新たなwebシステムでの調査が開始されました。集計結果を報告させていただきます。

先天性心血管異常	発症数	順位
ASD	2381	2
PDA	1158	3
VSD	4185	1
CoA	277	5
IAA	72	
Complete AVSD	247	
Incomplete AVSD	69	
TOF	483	4
PAVSD	121	
PAIVS	99	
TGA	205	
cTGA	63	
DORV-VSD type	146	
DORV-Tetralogy type	100	
DORV-TGA type	52	
DORV-Other type	28	
Truncus arteriosus	53	
TAPVC	174	
SV	190	
HLHS	119	
TA	65	
Ebstein	76	
Origin of PA from Ao	9	
Absent PV	12	
Vascular Ring	62	
AP Window	20	
Cor triatriatum	24	
BWG syndrome	7	
Coronary AVF	51	
Other Coronary Anomalies	33	
Pulmonary AVF	21	
	10602	

弁膜症	発症数
valvular AS	184
supra AS	37
infra AS	16
AR	127
MS	35
MR	226
valvular PS	643
supra PS	91
peripheral PS	456
TR	110
TS	25
	1950

不整脈	発症数
WPW	539
PSVT（WPW以外）	227
Af/AF	81
LQT	317
Burgada	20
CPVT	17
ベラパミル感受性心室頻拍	11
VT	103
Sick sinus syndrome	51
Complete AVB	64
	1430

肺高血圧・心筋疾患・その他	発症数
IPAH	43
Eisenmenger	12
門脈PAH	13
HCM	81
DCM	71
RCM	15
LVNC	78
ARVC	2
EFE	5
急性心筋炎	66
乳児僧帽弁腱索断裂	15
心臓腫瘍	50
先天性心膜欠損症	6
収縮性心膜炎	2
川崎病後心筋梗塞	6
心臓震盪	3
心原性院外心停止	32
	500

遺伝子・染色体異常	発症数
Down syndrome	772
18 trisomy	170
13 trisomy	46
Asplenia	141
Polysplenia	75
22q.11.2欠失症候群	104
Williams	33
Marfan	62
Noonan	29
Turner	31
CHARGE syndrome	26
VATER Association	21
	1510

調査対象期間

平成29年1月1日～12月31日

調査対象症例

上記対象期間中に、新規に発症または診断した症例全例。すでに他院で診断され、対象期間中に初めて修練施設・修練施設群内修練施設に紹介・受診された症例を含む。ただし、症例登録の重複を避けるため、他の修練施設・修練施設群内修練施設からの紹介症例は含まない。

調査方法

1年間の以下の疾患(名)の症例数を調査対象とする。

1.「先天性心血管異常」として31疾患名
2.「弁膜症」として11疾患名
3.「不整脈」として10疾患名
4.「肺高血圧・心筋疾患・その他」として17疾患名
5.「遺伝子・染色体異常」として12疾患名

調査結果

修練施設・修練施設群内修練施設全129施設よりご回答いただき、回答率は100%でした。

先天性心血管異常と弁膜症を合わせた新規発生先天性心疾患（構造異常）の総計は12,552症例で、近年の我が国の出生数約1,000,000に対して単純に発生率を算出すると約1.3%で、2015年、2016年調査（約1.4%）と同等でした。実際には調査対象施設に受診しなかった症例もあると考えられますが、この数字を見る限り、大半の症例が報告され、我が国の現状を反映した調査になったことがうかがわれます。

疾患内訳では、従来の報告通り心室中隔欠損症、心房中隔欠損症、動脈管開存症、肺動脈(弁)狭窄症、ファロー四徴症が上位5位を占めました。今回から、肺高血圧症、各種心筋症、心筋炎および各種希少疾患に加え、主要な不整脈および遺伝子・染色体異常症候群の調査が系統的に加わりました。遺伝子・染色体異常症候群では心疾患を合併しない症例もあるので全数調査は困難ですが、報告されている心疾患合併頻度から逆算すれば全数概算の参考になります。

本調査は、我が国における先天性心疾患を含む小児期発生心疾患の疾病構造・人口動態を把握するための調査です。学会主導の調査として、将来につながる大変有用なデータを得ることに貢献しており、お忙しい中ご回答いただきました修練施設・修練施設群内修練施設の皆様のご協力の賜と、心より感謝申し上げます。今後も継続的にご協力をお願い致します。

分科会レポート

Report

■ 第23回日本小児心電学会学術集会

宮崎　文

大会長　天理よろづ相談所病院小児循環器科・先天性心疾患センター

2018年11月30日～12月1日、奈良公園のすぐお隣の会場で、第23回日本小児心電学会を開催いたしました。天候にも恵まれ、美しい紅葉と世界遺産に囲まれて、大成功のうちに会を終えることができました。

今回の目玉は、応募いただいた68演題をすべて口演発表にしたこと、The Pediatric & Congenial Electrophysiology Society（PACES）とのジョイントセッションを企画したことです。

68演題（2演題の取り下げがあり実際は66演題）、全てを口演発表にするために、過密なプログラム構成となり、ほとんど休憩時間がとれず、100本ノックのような学会となりました。しかし、老いも若きも皆さん、熱心に議論に参加してくださいました。2日目の最後は、皆様が疲れ切った様子でありましたが、“面白かった”との意見をたくさんいただきました。ありがとうございました。

また、PACESのジョイントセッションでは、Vice presidentのSeshadri Balaji先生（Oregon Health & Science University, Droernbecher Children's Hospital）が参加くださり、PACESからは資金援助もいただきました。この学会初の英語でのsessionでしたが、これも、熱い議論がなされました。若い先生には、刺激的であったのではないかと存じます。

この学術集会が成功のうちに終えることができましたのは、一重に参加してくださった方々のお陰でありました。ここに、厚く御礼申し上げます。

今年は、愛媛県松山市で11月29日～30日の開催です。大会長は愛媛大学檜垣高史先生です。松山城の袂、ぼっちゃん団子をほおばりながら、小児心電学について議論できるのではと存じます。是非是非、皆様、こぞってご参加ください。

■ 第21回日本成人先天性心疾患学会

伊藤　浩

大会長　岡山大学大学院医歯薬学総合研究科 循環器内科学

さる2019年1月11日～13日に岡山コンベンションセンターで伊藤浩が会長となり第21回成人先天性心疾患学会が開催されました。岡山で本会が開催されるのは3回目ですが、年々大きくなる本会に併せて、今回より初めて3日間の開催となりました。一般演題は157題、さらに15セッション44題の教育講演、11のシンポジウム、3つのディベート、症例検討、ウルトラクイズ等々と盛りだくさんの内容で開催されました。加えてAsia-Pacific Society for ACHD symposiumも1月12日に初めて共催され、それに併せて全ての日程で英語セッションも開催されました。お陰様で3日間にわたる会期中の参加人数は683名と過去最高を記録し、学会員が約1,000名の学会としては異例の高い参加率の学会となりました。専門医制度や修練施設の認定開始の時期とも重なり、参加者が多かったことも考えられますが、皆さんの関心の高い領域であることを再認識しました。

参加者は多岐にわたり、循環器内科はもとより小児循環器科、心臓血管外科、産婦人科、消化器内科や歯科等の先生や

看護師や臨床検査技師といったメディカルスタッフの方にも多くご参加頂きました。まだまだ分からないことの多い成人先天性心疾患の領域でありますので、全日にわたり4会場全てで（冗談でなく）熱い議論が交わされており、時間がおすこともありましたが皆様のご協力のおかげで成功裏に終わることが出来ました。小児循環器学会の学会員の先生方にも多大なご協力を頂きまして、この場を借りて心より感謝申し上げます。今回の学会の知見を基に成人先天性心疾患の診療と研究がますます盛んになり、患者様に還元できれば主催者として望外の喜びです。（文責：事務局長　杜 徳尚）

■ 第30回JPIC学会学術集会

星野健司

会長　埼玉県立小児医療センター循環器科

平成31年1月24日(木)～26日(土)の3日間、埼玉県県民健康センター（埼玉県さいたま市）におきまして、「第30回日本Pediatric Interventional Cardiology学会学術集会」を開催いたしました。今回はメインテーマを、「子供の未来を見据えて、最善の治療を考える」として、皆さまに発表・討論をしていただきました。有料入場者数は357名、厚生労働省・心臓外科の先生などご招待が27名、他39名で、総参加人数は423名となりました。

今学会の特別講演は、順天堂大学心臓血管外科の天野篤教授、東京慈恵会医科大学血管外科の大木隆生教授にお願いしました。海外招請は、Cedars-Sinai Heart InstituteからEvan M. Zahn先生、Children's Hospital ColoradoからSebastian Goreczny先生、のお二人にご講演をお願いしました。

ポスターセッションは、近隣の浦和ロイヤルパインズホテル最上階で、Wine & Cheeseを楽しんでいただきながら発表していただき、懇親会は会場が手狭であったお詫びもかねて、浦和ロイヤルパインズで開催し、昨年に引き続き病院対抗のAngioクイズも行いました。

最後に、学会の準備・運営に多大なるご尽力をいただいた皆さまに、心より感謝申し上げます。



■ 第25回日本小児肺循環研究会学術集会

白石　公

当番幹事　国立循環器病研究センター教育推進部・小児循環器部

平成31年2月9日に第25回日本小児肺循環研究会学術集会を開催いたしました。代表幹事の土井庄三郎先生のお力で、東京医科歯科大学医学部講義室にて、すべて口演形式で開催しました。

今回は、「肺高血圧の新しい治療に向けたbreakthrough」をテーマに掲げ、多剤併用治療後の肺高血圧治療を切り開く新しい治療法への挑戦を組み入れ、研究会を繰り広げました。要望演題としては、「肺循環の基礎研究」、「肺高血圧におけるHybrid治療」を取り上げ、基礎から臨床まで、up to dateな演題を討論しました。

特別講演には、東北大学大循環器内科の佐藤公雄先生に、「肺高血圧症の新たな病因蛋白スクリーニングとアカデミア創薬」という演題で、肺高血圧治療の新しい創薬研究に関して、わかりやすく、かつ最先端の講演を行っていただきました。また、宮城県立こども病院心臓血管外科の正木直樹先生には、「肺生検病理診断から得られる新たな知見」として、肺動脈絞扼術による肺動脈reverse remodeling、Down症患者における肺血管病変、先天性心疾患における肺小動脈内の血栓性病変のリスク解析についてご講演いただきました。いずれも日常診療に直結する興味深い内容でした。

今回の研究会が、肺循環障害を患う小児患者さんへの診療に大きく役立つとともに、発表された演題が一つでも多く論文として世に出て、広く役立つことを切に願います。

第10回教育セミナーアドバンスコース開催報告

当番世話人　土井 庄三郎
東京医科歯科大学大学院　小児・周産期地域医療学講座

去る2018年10月20～21日に東京医科歯科大学3号館3階の講義室2において、第10回教育セミナーadvanced courseを開催し、参加者数119名の盛会に終わりましたことをここに報告させて頂きます。

今回は「病態生理から診る小児心疾患治療～明日からの診療に深みを～」をテーマに、種々の小児心疾患の病態生理に基づく治療戦略を学んで頂きました。セミナーの構成は「先天性心疾患」「心不全」「心筋症」「不整脈」「動脈管と心エコー」「肺高血圧」の6つのジャンルに分け、基礎と臨床の側面から各々二人の講師に解説していただきました。ランチョンセミナーは「川崎病の最新ガイドライン」と「成人ICUの管理」のテーマで講演いただきました。また教育講演では、Harvard Medical SchoolのDept. of Geneticsから脇本博子先生を招聘し、「特発性心筋症の発症機序の解明及び新しい治療法の開発」のタイトルで御講演いただきました。講師陣として小児循環器医6名と小児心臓血管外科医1名以外に、計7名（循環器内科医3名、成人集中治療医1名、基礎研究医3名）の先生方に依頼させて頂きました。どの講演も素晴らしく、参加者のアンケート結果でも全て甲乙付けがたい高評価でした。また講演のハンドアウト冊子は自慢の出来映えで大変綺麗で見やすく、参加者や講演者の先生方からも大変好評でした。初日のセミナー終了後に、構内M&Dタワー26階のファカルティー・ラウンジで夜景を楽しみながら、多くの参加者で有意義な歓談の時間を過ごしました。

今回は日本小児循環動態研究会の開催日と重なってしまい（実は私は開催の数週間前に初めて知りました）、会員の先生方にはいずれかの出席となり誠に申し訳ありませんでした。このようなことが二度と無いよう、事務局と分科会代表者間で注意深く日程調整したいと思います。

今回は大学のスタッフのみのお手盛りで開催しましたので、参加者の皆様には至らぬ点も多々あったと思いますが、最後まで多くの先生方に御参加いただき誠にありがとうございました。

昨今、わが国においても様々なカテーテル、デバイスが導入され、患者様のQOL改善に役立っています。しかし、それぞれの検査・治療には固有の合併症があります。カテーテル施術者はその予防法に熟知し、合併症が発生した際にそれを乗り越える技術を身に着けなければなりませんが、単独の施設、個人個人で十分な経験を積むことは難しいのが実情です。その点を補うべく、本セミナーを企画いたしました。経験豊富な術者を講師とし、熱い経験を共有する二日間を計画しています（図1）。カテーテル検査の基本から学べます。既にカテーテル検査・治療を行っている先生はもちろん、興味を持っているけどどんな世界なんだろうと少々不安な先生まで、多くの先生方にお会いできることを楽しみにしています。

【各講演の構成予定】
（図1）

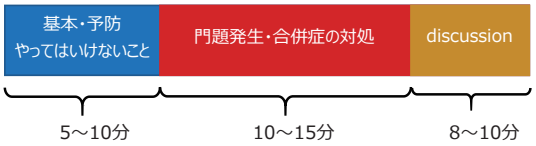

日　　時：2019年11月9日(土)12:30～、11月10日(日)
場　　所：大阪市立大学医学部大講堂
　　（以前、ご紹介した場所と変更になっています）
会　　費：20,000円（懇親会込み）
当番幹事：鎌田 政博(広島市民病院循環器小児科)

学んで救えるこどもの命 ♥「PH Japanプロジェクト」第２回遠隔配信セミナー報告

高橋　健　プロジェクトリーダー　順天堂大学小児科

日本小児循環器学会主催による〈学んで救えるこどもの命 ♡「PH Japanプロジェクト」〉（2017年度GSK医学教育事業助成）の第二回遠隔配信セミナーが、2019年2月24日に開催されました。当プロジェクトは、こども達を取り巻く多くの人々と心臓病に関する知識を共有することで、こども達が安心して暮らせる社会を実現することを目的としています。今回はメイン会場である東京大学武田ホールから、第一回目から公開遠隔会場である北海道大学、筑波大学、京都府立医科大学、九州大学に加え、新たに長野県立子ども病院、あいち小児保健医療総合センター、大分大学に公開遠隔会場として、更に2つの非公開会場を加えて双方向的な遠隔配信セミナーを行いました。午前の部は主に養護教諭を中心とした学校関係者を対象に、午後の部は主に医療関係者を対象に、それぞれ3つの講義が行われました。

今までは小児循環器学会会員の医師による講義のみでしたが、今回はより多角的な視点から学ぶために、脳死や臓器移植を扱った「いのちの授業」を長年行っている東京学芸大学附属国際中等教育学校保健体育科の佐藤毅先生にも講義をお願いしました。

その結果、今回は参加者のべ人数514名と、第一回目の381名より大幅にその数を増やし、養護教諭の先生方を筆頭に学校関係者、患者関係者、医療関係者と多彩な方々にご参加頂きました。双方向性通信の特徴を活かし、遠隔会場からもウェブによる質問受付やリアルタイム投票型アンケートなど複数の手段を介して活発な討議が展開され、大変有意義な遠隔配信セミナーとなりました。

今後第三回を2019年8月18日に、第四回を2020年2月中に、合計4回の遠隔配信セミナーを予定しております。参加者の要望も取り入れながら、第三回以降の開催内容をより効果的に構築し、この遠隔配信セミナーをきっかけに、地域や職種の違いを超えてこども達の幸せに繋がる新たな連携が生まれることを目指しています。学会員の皆様におかれましては、ぜひ御協力を宜しくお願い致します。

セミナーHPはこちら：**https://supportoffice.jp/ph_japan_project/**



事務局からのお知らせ

▶ 総会委任状ご提出のお願い

2019年6月28日(金)に2019年度総会が開催される予定です。総会の成立には会員総数の50%以上を満たす出席者・委任状の提出が必要です。5月にお送り致します年会費振込取扱票に総会出欠連絡欄・委任状欄がございますので、必ずご記入の上、お早目にお振込頂けますようお願い申し上げます。未記入の状態でお振込みされている場合は、委任状として取り扱いが出来ません。ご協力の程、何卒よろしくお願い申し上げます。

▶ 評議員立候補受付について

WEB 入会・各種変更手続き・申請書＞各種申請用紙＞評議員

定款第20条および定款施行細則第9条に則り、評議員立候補申請を**【5月10日(金)必着】**まで受付致します。申請条件は以下の通りです。

(1) 小児循環器学に造詣が深いこと
(2) 本会において活発な活動を行っていること
(3) 引き続き7年以上本会の正会員であること
(4) 日本循環器学会会員または日本心臓病学会会員であること

申請書類や詳細については学会HPをご確認ください。

▶ 評議員更新受付について

WEB 入会・各種変更手続き・申請書＞各種申請用紙＞評議員

定款第20条および定款施行細則第9条に則り、評議員更新申請を**【5月10日(金)必着】**まで受付致します。

申請条件は以下の通りです。

(1) 引き続き評議員として学会に貢献する意志のある者
(2) 前任期間中、評議員会への正当な理由のない欠席が 1 回以下の者
(3) 学会活動が活発であること
(4) 更新の年の 4 月 1 日に 65 歳未満であること
(5) 日本循環器学会会員または日本心臓病学会会員であること

今回は電子申請にて受付をいたします。詳細については評議員の先生方にメール・郵送しておりますご案内や学会HPをご確認ください。

▶ 専門医受験申請について

第10期専門医試験は、**2019年11月3日(日)**に東京都内にて開催いたします。申請様式は5月中に学会HPへ掲載予定です。

AHA-JSPCCS 短期交換留学レポート

Report

■ 仲岡　英幸　in Boston Children's Hospital

国立循環器病研究センター　小児循環器科　専門修練医

国立循環器病研究センターで様々な症例の診断や治療に携わるようになり、海外で行われている治療を文献などから垣間見ることは出来ますが、実際にその現場で行われている診断過程や治療を経験してみたいと強く思うようになり、この度American Heart Association（AHA）理事長のSarah de Ferranti先生（写真左）の所属しているBoston Children's Hospitalで研修をさせて頂くことになりました。留学先のBoston Children's Hospitalは年間手術件数約1,300件、心臓カテーテル検査数約1,500件、アブレーション件数約700件、心臓移植なども行っており、小児循環器医の常勤スタッフだけで約80人が在籍するアメリカの中で最も大きな病院です。またアメリカで川崎病研究／治療を牽引しておられるJane Newburger先生（写真右）の施設でもあります。研修内容は、心臓カテーテル治療、心臓MRI検査、病棟での診療に加えて、川崎病チームのリサーチにも参加する機会を頂きました。

心臓カテーテル治療に関して、coronary用から大血管用のステントが日常的に頻繁に使用され、また日本ではまだ使用できない経皮カテーテル肺動脈弁を用いての治療も行われています。その他、カテ室内で3DCTを撮影構築しmappingを行いながらカテ治療が行われたり、外科医開胸による低出生体重児ファロー四徴症のRVOTへのステント留置のhybrid治療などが行われています。hybrid治療可能なカテ室が3部屋あり、連日様々な治療が行われていました。

心臓MRIに関しても、連日6例ずつ朝から夕方まで撮影が行われています。症例疾患毎に詳細な撮影プロトコールが決まっており、技師さんがそのプロトコール通りに迅速に撮影場所を決定し撮影していきます。それを心臓MRI専門の小児循環器医が解析を行っていきます。また日本ではあまり見かけたことはありませんが、MRI室の中に麻酔器材が導入されており麻酔科管理でレートコントロールを行い、新生児や乳児の複雑先天性心疾患も積極的に撮影していました。そのデータを基に治療方針を決定していくことになります。

病棟での診療は日本とは全く違うものでした。病院内には非常にたくさんの医師がおり、病棟だけの医師、カテ室だけの医師、MRI室だけの医師、エコー室だけの医師と細分化されており、病棟担当の医師は毎日午前中いっぱいを使用して病棟をラウンドしていきます。1人の患者さんに対して約30分ずつ、ゆっくりご家族から患者さんの様子を伺い、フェローの先生が病歴から現在の治療まで詳細にプレゼンテーションを行い、それに対してスタッフの先生がコメントしたりレクチャーを始めたりすることもあります。また看護師やコメディカルの人たちも一緒にラウンドしており、何か問題などあればその場で解決していく感じになります。

その他、川崎病チームのリサーチは月1回のペースで行われており、小児循環器医はもちろん免疫などの基礎系の先生、コーディネーター、リサーチフェローなどが集まり非常に熱い議論がなされていました。その中で自分の研究内容を話す機会を頂き、アドバイスも頂き、非常に良い経験となりました。

最後になりますが、このような非常に貴重な経験をさせて頂き、日本小児循環器学会、AHA、国立循環器病研究センターの先生方に感謝致します。



第55回日本小児循環器学会総会・学術集会

Collaboration for the future
『未来のための協調』

会　期　2019年 6月27日(木)～ 29日(土)

会　場　札幌コンベンションセンター
〒003-0006 札幌市白石区東札幌6条1丁目1-1

会　長　住友 直方
埼玉医科大学国際医療センター 小児心臓科 教授

主催事務局　埼玉医科大学国際医療センター 小児心臓科

講習会・セミナーのご案内

医療安全講習会（小児循環器専門医：5単位）

本　講　演：6月27日(木) 第3会場 17:40～18:40
ビデオ講演：6月29日(土) 第5会場 8:30～9:30（予定）
講　　師：中山健夫教授（京都大学大学院医学研究科健康情報学）
テ　ー　マ：「Shared Decision Making 誰が、どのような考えで、どのような手法で、行うべきか」

教育セミナーBasic Course（小児循環器専門医：5単位）

日　時：6月29日(土) 第1会場 15:30～18:30（予定）
参加費：2,000円

基本とステップアップ・小児循環器疾患管理

1. 呼吸生理を踏まえて呼吸管理：
   大崎真樹先生（静岡県立こども病院小児集中治療科）
2. 薬理を押さえて薬物療法：
   村上智明先生（千葉県こども病院循環器科）
3. 循環生理をわかって評価と治療：
   齋木宏文先生（北里大学小児科）

カンファレンス力をアップ・先天性心疾患各論

1. 外科医が内科医に求めること：
   櫻井寛久先生（JCHO中京病院心臓血管外科）
2. 内科医が外科医に求めること：
   加藤温子先生（JCHO中京病院小児循環器科）
3. こんな症例をセカンドオピニオンに出しました：
   白石修一先生（新潟大学心臓血管外科）

保険診療・臨床試験委員会臨床試験部会企画
初学者のための生物統計ワークショップ

日　時：6月28日(金) 206会議室 15:00～18:00（予定）
本学会初！「初学者のための生物統計ワークショップ」を開催いたします。国立成育医療研究センター・東京都立小児総合医療センターの生物統計家と一緒にフリーの統計解析ソフト（EZR）を使い、日頃の臨床研究に役立つ実践的な理論と技術を演習しませんか。ファシリテーターが解析ソフトの使い方を含めて初学者向けに丁寧に解説します。参加費無料・先着30名となっておりますので、ご興味のある方はお早めにお申し込みください。

1. 統計学の基礎の基礎：
   小林徹先生（国立成育医療研究センター企画運営部）
2. 要約統計量の計算・図表の作成：
   三上剛史先生（国立成育医療研究センター生物統計室）
3. 連続変数の検定：
   朴慶純先生（国立成育医療研究センター生物統計室）
4. 離散変数の検定：
   三上剛史先生（国立成育医療研究センター生物統計室）

【お申し込みはこちら】 https://questant.jp/q/KJMVI2L6

情報交換会のご案内

日　時：6月28日(金)19:30～21:00（予定）
会　場：サッポロビール園「ポプラ館」
〒065-0007 札幌市東区北7条東9丁目2-10
懇親会はサッポロビール園で、先着400名様の予定で開催します。サッポロビール園でしか飲めない限定のサッポロビールとジンギスカンでぜひ、札幌の夜を楽しみましょう！
参加申し込み：当日学術集会会場にて受付いたします。

宿泊のご案内

本学術集会専用予約サイトにて、会場周辺のホテルの宿泊予約を受付しています。**申し込みは6/5(水)まで**です。
Website：
https://va.apollon.nta.co.jp/jspccs2019/shukuhaku

総会・学術集会に関するお問い合わせ先

運営準備室（株式会社コングレ内）
E-mail：jspccs2019@congre.co.jp
TEL：03-5216-5318
Website：
http://www.congre.co.jp/jspccs2019/index.html

小児循環器専門医試験にChallenge［第1回］

「小児循環器専門医試験の過去問題を見たい！」という声にお応えし、今号より過去の試験問題を少しだけ公開することになりました。今回は第5期専門医試験よりこちらの問題です！
正解はp.16をチェック!!

日齢5の男児．心室中隔欠損をともなわない肺動脈閉鎖と診断された．造影を示す．
正しいのはどれか．2つ選べ．

a. Starnes手術を行う．
b. 肺動脈弁切開術を行う．
c. 右室overhaul手術を行う．
d. Blalock-Taussig短絡術を行う．
e. 人工心肺では右房送血を行う．

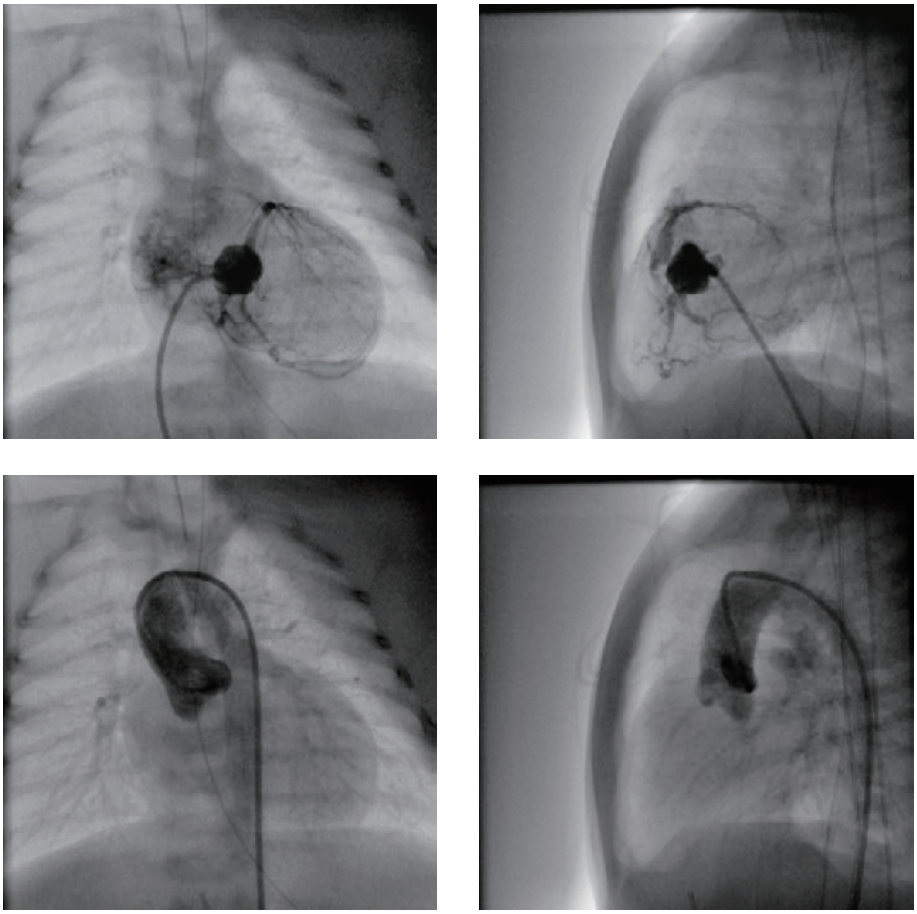

日本小児循環器学会委員会・部会開催記録

12月 5日(水) PH Japanプロジェクトミーティング（web会議）
12月 9日(日) 2018年度第3回学術委員会
12月11日(火) 遺伝子疫学委員会小委員会
12月12日(水) 拡大専門医制度委員会
12月13日(木) トルバプタン治験施設web ミーティング1回目
12月14日(金) トルバプタン治験施設web ミーティング2回目
12月17日(月) トルバプタン治験施設web ミーティング3回目
1月13日(日) 多領域専門職部会
1月18日(金) 編集委員会
1月21日(月) 治験推進プロジェクトミーティング（web会議）
1月23日(水) 治験推進プロジェクトミーティング（web会議）
1月29日(火) 治験推進プロジェクトミーティング（web会議）
2月 5日(火) PH Japanプロジェクトミーティング（web会議）
2月12日(火) 第2回選挙管理委員会
2月13日(水) 拡大専門医制度委員会
2月19日(火) 遺伝子疫学委員会小委員会
3月 8日(金) 社会制度委員会・蘇生科学部会（web会議）
3月10日(日) 2018年度第3回理事会
3月10日(日) 2018年度第2回移植委員会
3月10日(日) 専門医認定委員会
3月20日(水) PH Japanプロジェクトミーティング（web会議）
3月22日(金) 編集委員会
3月30日(土) 学校検診部会・心電図研究会合同会議
3月31日(日) 拡大専門医制度委員会

Journal of Pediatric Cardiology and Cardiac Surgery Vol. 3, No. 1

Original Article

A Clinical Survey on Current Status of Ductal Stenting in Congenital Heart Disease in Japan

10.24509/jpccs.190101

Masataka Kitano, Hisashi Sugiyama, Kenji Baba, Hirotaka Ohki, Koichi Kataoka, Kiyohiro Takigiku, Yasushi Misaki, Hideshi Tomita

Department of Health Insurance Committee, Japanese Society of Pediatric Interventional Cardiology

Background: Although ductal stenting (DS) has been performed in patients with severe congenital heart disease in Japan, the frequency of DS performed in Japan remains unclear; moreover, no stent has been approved for arterial duct (AD) under Japanese health insurance (JHI).

Methods: The Health Insurance Committee of the Japanese Society of Pediatric Interventional Cardiology conducted a questionnaire-based survey to investigate the current status of DS performed and its necessity in Japan and evaluated the efficacy and safety of the procedure to seek approval for its use under JHI.

Results: DS was performed in 64 cases at 12 institutions between April 2013 and March 2016. A total of 62 DS were performed for restoring the systemic circulation in patients with hypoplastic left heart syndrome, subaortic stenosis with interrupted aortic arch, and others. The three major indications for performing DS were high risk of alternative surgery such as the Norwood procedure, urgent procedures owing to the closure of AD, and based on own institutional principle. Complete success was achieved in all the 62 procedures, and prostaglandin E1 was withdrawn in 60 cases (97%). Major complications included stent migration/embolization in 6 cases (9.7%), 4 of which were replaced using a balloon, and dissection in 3 cases (4.8%). Mortality related to the procedures or complications was absent. Majority of the patients reached the next stage surgery.

Conclusions: The present study strongly recommends that both balloon-expandable and self-expandable stents must be approved for the safe and effective ductal intervention under JHI as soon as possible.

Original Article

Early Surgical Closure of Patent Ductus Arteriosus Improves Respiratory Outcome in Symptomatic Preterm Neonates

10.24509/jpccs.190102

Yoonjin Kang, Jae Gun Kwak, Woong-Han Kim

Seoul National University Children's Hospital, Department of Thoracic and Cardiovascular Surgery, Seoul National University Hospital

Background: Surgical intervention to treat patent ductus arteriosus (PDA) is required when pharmacological treatment is contra-indicated or fails; however, the optimal time to perform surgery remains unclear. We evaluated the clinical outcome of surgical closure of PDA on symptomatic preterm neonates according to the timing of the operation.

Methods: We retrospectively evaluated 117 symptomatic preterm neonates who underwent surgical correction of PDA between April 2010 and December 2016.

Results: Morbidity and mortality rates were compared based on the timing of surgery. The early occlusion group was associated with significantly lower incidences of bronchopulmonary dysplasia (BPD) (odds ratio [OR] 0.298, p=0.011) and pneumonia (OR 0.874, p=0.023) than the late occlusion group. However, the former group had higher rates of mortality and intraventricular hemorrhage (IVH). Early occlusion was performed principally on neonates with primary occlusions. The morbidity rate of the secondary occlusion group did not vary by surgical timing.

Conclusions: Delayed PDA closure after medical treatment failure in neonates was associated with a higher incidence of BPD. Early primary PDA closure may improve the respiratory outcomes of preterm neonates, with acceptable safety.

Original Article

Computed Tomography and Magnetic Resonance Imaging Can Replace Cardiac Catheterization for Measuring Ventricular Volume in Patients with Congenital Heart Disease

10.24509/jpccs.190103

Hideharu Oka[1)], Masaya Sugimoto[1)], Aya Kajihama[1)], Kouichi Nakau[1)], Sadahiro Nakagawa[2)], Hiroshi Azuma[1)]

1) Department of Pediatrics, Asahikawa Medical University

2) Section of Radiological Technology, Department of Medical Technology, Asahikawa Medical University Hospital

Background: Measuring ventricular volume accurately is important. We attempted to estimate the feasibility of computed tomography (CT) and magnetic resonance imaging (MRI) for measuring ventricular volume in patients with congenital heart disease (CHD).

Methods: Four different cardiac models of CHD: hearts with atrial septal defects, ventricular septal defects, tetralogy of Fallot, and single left ventricle were used. Each model was created using a three-dimensional printer. The ventricular volume of each model was measured using cardiac catheterization (Cath), CT, and MRI.

Results: The mean percentages and standard deviations of ventricular volume that were measured with Cath, CT, and MRI were 94% (±11%), 137% (±8%), and 111% (±8%), respectively. The value of the CT group was significantly higher than that of the Cath and MRI groups ($p<0.01$). We also found that the variance of the measured values was small for MRI and CT. The corrected measured value of CT and MRI especially had less error than that of Cath (Cath: 103% [±16%], CT: 100% [±6%], MRI: 101% [±7%]).

Conclusions: CT and MRI may replace Cath to evaluate the ventricular volume of children and adults with CHD.

Original Article

Stretching of the Right Ventricle in the Lower Direction is Associated with a Crochetage Pattern on Electrocardiogram

10.24509/jpccs.190104

Hideharu Oka, Kouichi Nakau, Aya Kajihama, Hiroshi Azuma

Department of Pediatrics, Asahikawa Medical University

Background: The crochetage pattern is an important finding in atrial septal defect (ASD); however, the reason for this pattern is unclear. We hypothesized that the crochetage pattern is related to the right ventricle stretch direction.

Methods: Stretch values were calculated in eight ASD patients with the crochetage pattern, eight ASD patients without the crochetage pattern, and eight controls who underwent cardiac catheterization. The right ventricle systolic area was subtracted from the right ventricle diastolic area in posteroranterior (PA) and left lateral views on right ventricle angiography. The area was divided into three parts at the position of the tricuspid valve and adjusted according to body surface area.

Results: ASD patients with the crochetage pattern did not have significantly higher pulmonary/systemic blood flow ratios or right ventricle end diastolic volume indices than those without the crochetage pattern. Stretch values towards the left were higher in ASD patients with the crochetage pattern than in controls. Stretch values in the lower direction in the PA view were higher in ASD patients with the crochetage pattern than in those without the crochetage pattern. Multiple regression analysis revealed that stretch values in the lower direction in the PA view influenced the number of crochetage patterns.

Conclusion: ASD patients with the crochetage pattern have significantly higher stretch values in the lower and left directions in the PA view than those without the crochetage pattern and controls. Stretch values in the lower direction of the right ventricle are associated with the crochetage pattern in ASD patients.

Case Report

Cor Triatriatum Dexter in a Infant with a Hypoplastic Right Ventricle

10.24509/jpccs.190105



Masayuki Abiko[1], Tesshu Otagiri[1], Tatsunori Takahashi[1], Makoto Sato[1], Seigo Gomi[2]

1) Department of Pediatrics, Yamagata University Faculty of Medicine
2) Second department of surgery, Yamagata University Faculty of Medicine

Cor triatriatum dexter (CTD) is a very rare cardiac anomaly in which a membrane divides the right atrium (RA) into two chambers. Clinical presentation of CTD is slightly variable. Most patients are asymptomatic, and a lesion is discovered during echocardiography or surgery for other cardiac lesions. When accompanied with interatrial defects, patients with CTD exhibit cyanosis because of the right-to-left shunt via interatrial communication. Moreover, CTD and cyanotic congenital heart diseases require differentiation. To our knowledge, there are no reports of infants with a hypoplastic RV who were diagnosed with CTD, and there is no consistent opinion about the best treatment strategy for CTD. Here, we describe a male neonate with CTD and a hypoplastic RV having symptoms of central cyanosis soon after birth. A large membranous structure was identified in the RA and flow from the inferior vena cava was partially redirected into the left atrium (LA) via the patent foramen ovale (FO). We surgically resected a large membranous structure from the RA and partially closed the FO when the patient was 4 months old. We performed cardiac catheterization 12 months after surgery and confirmed that the RV was well-developed and had good function. We speculate that for CTD with hypoplastic RV and inter-atrial communication, resection of the Eustachian valve and partial closure of the FO may be effective treatment strategies as long as the size of the RV is considered. Further studies on RV size and intervention for the FO in such cases of CTD are needed.

Case Report

Effectiveness of Lobectomy in a Pediatric Patient with Pulmonary Hemorrhage and Hemoptysis Due to Pulmonary Vein Restenosis after Congenital Pulmonary Vein Stenosis Repair

10.24509/jpccs.190106

Sadahiro Furui[1], Takaomi Minami[1], Mitsuru Seki[1], Shun Suzuki[1], Kensuke Oka[1], Daisuke Matsubara[1], Tomoyuki Sato[1], Koichi Kataoka[1], Shigeru Ono[2], Masaaki Kawada[3], Takanori Yamagata[1]

1) Department of Pediatrics, Jichi Children's Medical Center Tochigi
2) Department of Pediatric Surgery, Jichi Children's Medical Center Tochigi
3) Department of Pediatric Cardiovascular Surgery, Jichi Children's Medical Center Tochigi

Congenital pulmonary vein stenosis (CPVS) is extremely rare, accounting for 0.03% of cases of congenital heart disease. The prognosis of CPVS is poor because the secondary pulmonary hypertension (PH) is progressive. Treatments options include surgical repair using a sutureless technique and stent implantation; however, the stenosis often recurs. Herein, a boy with a partial anomalous pulmonary venous connection was treated for CPVS using a sutureless technique at the age of 1 year old; however, the stenosis recurred, and he experienced repeated hemoptysis from the age of 2 years and 8 months. Because of the severity of his condition, surgery or a catheter intervention would have been challenging, and the bleeding points could not be identified. After detailed investigation using cardiac catheterization and three-dimensional computed tomography, a partial resection of the lower lobe of the right lung was performed, and hemoptysis was resolved. Compensatory enlargement of the remaining lobes maintained the patient's respiratory function with no mediastinal shift. There was no evidence of hemoptysis during 5 years following the lobectomy, and he goes to school without exercise restrictions. Because lung transplantation is not a viable treatment option in Japan, lobectomy may become a therapeutic option for a pulmonary hemorrhage caused by restenosis of the pulmonary vein after CPVS repair using a sutureless technique.

● Case Report

Implantation of Drug-Eluting Stent in the Vertical Vein of a Patient with Obstructed Total Anomalous Pulmonary Venous Connection Associated with Right Atrial Isomerism

10.24509/jpccs.190107

Shin Ono[1], Hideaki Ueda[1], Ki-sung Kim[1], Toshihide Asou[2]

1) Department of Pediatric Cardiology, Kanagawa Children's Medical Center
2) Department of Cardiovascular Surgery, Kanagawa Children's Medical Center

The prognosis in cases of right atrial isomerism with obstructed total anomalous pulmonary venous connection remains unsatisfactory. In particular, mortality following surgical repair of obstructed total anomalous pulmonary venous connection in the neonatal period is high. This case report describes a patient who underwent primary drug-eluting stent implantation for treatment of obstructed total anomalous pulmonary venous connection associated with right atrial isomerism. The stent was placed on the day of birth, and a definitive Fontan procedure was performed at 16 months of age. We also discuss the stent specimen, which had been implanted in the vertical vein for a total of 5 months. To our knowledge, this case report is the first to describe a drug-eluting stent specimen implanted in a draining vein associated with right atrial isomerism.

● Case Report

Successful Management of Short-Term Continuous-Flow Ventricular Assist Device for a Pediatric Patient: Report of a Case

10.24509/jpccs.190108



Yusuke Yamamoto[1], Akinori Hirano[1], Yukihiro Yoshimura[1], Masatsugu Terada[1], Naofumi Sumitomo[2], Masaru Miura[2], Kensuke Yagi[3], Takuji Yoshida[3], Takayuki Sueishi[4], Makoto Motomura[4], Osamu Saito[4], Naoki Shimizu[4]

1) Department of Pediatric Cardiovascular Surgery, Tokyo Metropolitan Children's Medical Center
2) Department of Pediatric Cardiology, Children's Medical Center, Tokyo Metropolitan Children's Medical Center
3) Department of Clinical Engineering, Tokyo Metropolitan Children's Medical Center
4) Department of Pediatric Intensive Care, Tokyo Metropolitan Children's Medical Center

The importance of the short-term continuous-flow ventricular assist device (STCF-VAD) for the management of pediatric patients with refractory cardiogenic shock is growing along with the increasing use of the Berlin Heart EXCOR pediatric ventricular assist device. Nevertheless, clinical experience with the STCF-VAD for pediatric patient is insufficient with unsatisfactory outcomes to date, especially in Japan. We report our experience of one month of successful management of the STCF-VAD in a one-year-old boy of dilated cardiomyopathy. He was previously treated with VA-ECMO, and then converted to the STCF-VAD as a bridge to the EXCOR. Although six times of circuit exchanges were required due to thrombus formation, the patients experienced no complication and finally converted to the EXCOR after 29 days of STCF-VAD support. Our experience suggests that adequate antithrombotic therapy to reduce the risk of both thrombogenesis and hemorrhagic complications, frequent assessment of the circuit to detect thrombi as early as possible, and prompt circuit exchange in case of a floating or growing thrombus are the key to preventing adverse events. Application of percutaneous cannulae exclusively for the EXCOR might also be advantageous for prevention of thrombogenesis and elimination of re-open chest surgery at the transition to the EXCOR. The STCF-VAD therapy requires highly strict management, and therefore should be managed by an experienced medical team.

● Case Report

Two Cases of Staged Repair of Anomalous Origin of the Right Pulmonary Artery from the Ascending Aorta

10.24509/jpccs.190109

Kensaku Matsuda[1], Hideki Tatewaki[1], Yusaku Nagatomo[2], Yuichiro Hirata[2], Hazumu Nagata[2], Kazuhiro Hinokiyama[1], Shouichi Ohga[2], Akira Shiose[1]

1) Department of Cardiovascular Surgery, Kyushu University Hospital
2) Department of Pediatrics, Kyushu University Hospital

Anomalous origin of the right pulmonary artery from the ascending aorta (AORPA) is a rare congenital cardiac malformation. Clinical manifestations usually appear in infants or, more rarely, in newborns and include respiratory distress or congestive heart failure due to increased pulmonary resistance. Primary total correction of AORPA reportedly can result in excellent survival with a low incidence of reintervention. We report here two cases of staged repair of AORPA. Case 1 involved a 25-day-old girl who had a complicating respiratory syncytial (RS) virus infection. RS virus infection in children with congenital heart disease is associated with high mortality and morbidity, and cardiac surgery performed with cardiopulmonary bypass during symptomatic RS virus infection is associated with a high risk of postoperative complications, especially postoperative pulmonary hypertension. Therefore, we decided that the initial palliation should consist of right pulmonary artery banding, and total correction was achieved 2 months later. Case 2 involved an almost 2-month-old girl who initially underwent right pulmonary artery banding due to severe pulmonary hypertension, and total correction was achieved 13 days later. Both patients were discharged in good condition without any clinical symptoms. us, right pulmonary artery banding appears to be a good surgical option for patients with AORPA and complicated condition.

Case Report

Only Characteristics Vascular Lesions of Williams-Beuren Syndrome in a Girl with a Novel Nonsense *ELN* Mutation

10.24509/jpccs.190110

Shintaro Terashita[1,2], Hideyuki Nakaoka[1], Keijiro Ibuki[1], Sayaka Ozawa[1], Keiichi Hirono[1], Yuichi Adachi[1], Shuhei Fujita[3], Toshio Nakanishi[4], Fukiko Ichida[1]

1) Department of Pediatrics, University of Toyama
2) Department of Endocrinology and Metabolism, National Center for Child Health and Development
3) Department of Pediatrics, Toyama Prefectural Central Hospital
4) Department of Pediatric Cardiology, Tokyo Women's Medical University

Williams-Beuren syndrome (WBS) is caused by microdeletions of 7q11.23, including the *ELN* gene, and the characteristic vascular lesions include supravalvular aortic stenosis (SVAS) and peripheral pulmonary artery stenosis (PPS). We identified a patient who has the characteristic cardiovascular lesions of WBS but does not have the 7q11.23 deletion: analysis of *ELN* identified a nonsense mutation. This case is a baby girl, whose cardiovascular abnormalities were not identified during fetal life. She was admitted with systemic cyanosis after birth, and was diagnosed with SVAS and supravalvular pulmonary stenosis (SVPS). At 10 months of age she underwent cardiac catheterization and confirmed SVAS, which was accompanied by a thin ascending aorta, PPS narrowing from hilar, and SVPS. Due to high blood pressure and hyperreninemia, she was diagnosed with renal vascular hypertension caused by bilateral renal artery stenosis identified on MDCT and began an oral carvedilol regimen. Mental retardation and malformations associated with WBS were not observed and a FISH analysis excluded a microdeletion encompassing *ELN*. Since mutations in *ELN* have been identified in cases of isolated SVAS it was screened and a novel nonsense mutation in Exon 24 was identified. Thus, the cardiovascular lesions were considered to be caused by elastin deficiency due to this *ELN* mutation. We suggest that if a patient has the characteristic cardiovascular lesions of WBS, but is FISH negative, then *ELN* should be screened for mutations.

Images in Pediatric and Congenital Heart Disease

Transient QT Interval Prolongation after Long-Acting Methylphenidate Overdose

10.24509/jpccs.190111

Takumi Sato, Akira Sato
Department of Pediatrics, National Hirosaki Hospital

p.9「小児循環器専門医試験にChallenge［第１回］」
答え： d, e

日本小児循環器学会雑誌　第34巻 第4号

● Review

胎児循環器断面像：卵円孔，静脈管，肺循環路の出生変化

10.9794/jspccs.34.165

門間 和夫
東京女子医科大学循環器小児科

本稿では胎児特有の循環路の出生時変化をラット凍結断面カラー写真の図譜で提示する．動脈管と先天性心疾患は紙面の都合で別の図譜にまとめた．ラット胎仔と新生仔を全身急速凍結法で固定し凍結ミクロトームで胸部を前額面，矢状面，横断面で切り，0.5mm毎に断面カラー写真を連続撮影した．これにより胎児エコー図のモデルになる鮮明な天然色画像が得られた．心臓短軸断面で下大静脈右房開口部から卵円孔を経て左房への胎生期酸素化血の主要血流路が1断面に明示された．胸部矢状面でも臍静脈–静脈管–下大静脈–右房–卵円孔–左房の断面が描出された．新生仔の前額面では動脈管と卵円孔の閉鎖が明示された．胎仔で短い薄い卵円孔部心房中隔は生後2日で急速に進展肥厚して卵円孔を閉鎖した．胎生期心臓連続断面では太い動脈管，大きい胸腺，大きい右房と左房が明示された．いずれの断面図でも出生後に左右肺動脈末梢と肺静脈の急速な拡大，左右心室の拡大，右室壁菲薄化，肺の拡張，右心系のチアノーゼと左心系の動脈血化が明示された．

● Review

小児循環器領域の植え込み型心臓電気デバイス：ペースメーカ，植え込み型除細動器，心臓再同期療法

10.9794/jspccs.34.172

宮﨑 文
天理よろづ相談所病院小児循環器科・先天性心疾患センター

小児・先天性心疾患（CHD）を対象とする小児循環器領域の植え込み型心臓電気デバイス治療は，ペースメーカ（PM）が主流で，植え込み型除細動器（ICD）や心臓再同期療法（CRT）の適応は少ない．CHD非合併小児のPMは，体格が小さい場合心外膜リードを用いる．適応疾患は先天性完全房室ブロック（CCAVB）が多い．ICDの対象はQT延長症候群や肥大型心筋症が多いが，体重20～30kg以下ではショックリードの植え込み方法に工夫を要する．CRTは，心筋症・CCAVBが多く，左室伝導遅延を伴う左室同期不全例には効果的であると考える．CHDでは，静脈アクセスが制限されている場合，心内シャントがある場合には心外膜リードを用いる．PMの適応には解剖，手術，血行動態の理解が必要で，PM設定は血行動態への影響が大きく，血行動態を評価しながら決定する．ICDの適応は，成人が多いが，心臓突然死一次予防については確立されたものはない．CRTは，心室形態・同期不全のパターンを加味してリード位置を決定する．

● 原　著

Fontan術前後から遠隔期における体肺動脈側副血管の推移

10.9794/jspccs.34.182

倉岡 彩子　兒玉 祥彦　石川 友一
郷 清貴　中村 真　佐川 浩一　石川 司朗
福岡市立こども病院循環器科

背景：単心室疾患群では，体肺動脈側副血管（APCA）の増加がFontan術後の合併症につながるため，術前にコイル塞栓を行うことがある．その目標については術後のAPCAの推移も考慮することが必要である．

方法：2009年から2015年に当院でFontan手術を行った連続163人を対象とした．APCAの発達の程度を，心カテでの大動脈造影から3段階に点数化し，左右内胸動脈，左右鎖骨下動脈，下行大動脈の5か所のscoreの総和（0～10点）を算出，Fontan術前後にコイル塞栓群，非塞栓群比較した．

結果：術後6か月時点でAPCA scoreの平均はコイル施行群：6.1±1.5→4.5±1.8点，非塞栓群：4.4±1.7点→3.6±1.7点と有意に減少していた．術後5年以上で評価した

35例では，scoreは全例で術後6か月時に比し減少していた．Fontan術前後でMRIを施行した30例において，APCA flowの平均は術前1.4±0.6 L/min→術後0.8±0.6 L/minと減少しており，同様の傾向であった．Fontan術前のscoreが5点以下の症例では塞栓群，非塞栓群の間で胸水貯留が遷延した症例の割合に差を認めなかった．

結論：Fontan術後は，コイル塞栓の有無にかかわらずAPCAが減少する傾向にあった．術前のコイル塞栓はルーチンで行う必要はなく，score 6点以上が適応と考えられる．

● 原　著

ファロー四徴術後遠隔期における肺動脈弁置換術の両心機能への影響と中期成績

10.9794/jspccs.34.189



椛沢 政司　浅野 宗一　阿部 真一郎
伊藤 貴弘　長谷川 秀臣　松尾 浩三
千葉県循環器病センター心臓血管外科

背景：ファロー四徴（TOF）術後遠隔期における肺動脈弁逆流（PR）は右心機能低下，不整脈発生の危険因子となる．TOF術後遠隔期におけるPRに対して肺動脈弁置換術（PVR）を施行した症例の中期成績を検討した．

方法：2003年4月から2017年3月までの期間，PVRを施行した32例を対象とした．PVR後の平均follow up期間は5.4±4.2年であった．臨床症状，心電図，胸部レントゲン，心エコー，MRI，心臓カテーテル検査などの精査を行って手術適応を決定した．

結果：周術期死亡例はなく，観察期間中に再手術例（re-PVR）はなかった．1例に大動脈弁逆流，大動脈弁輪拡張を認めたため，PVR後3年でBentall手術を施行した．RVEDVIは術前176.3±57.2 mL/m^{2}に対して，術後108.1±19.4 mL/m^{2}と有意な低下を認めた（$p<0.05$）．RVEFは術前42.7±8.49%に対して術後42.4±7.94%と有意差はなかった．RVEDVI＜160 mL/m^{2}の早期手術群のLVEFは，術前53.9±6.14%に対して術後58.8±5.05%と有意差はなかった（$p=0.11$）．術後のLVEDPは早期群より進行群のほうが有意に高い結果となり拡張障害を認めた（$p<0.05$）．

結語：TOF術後遠隔期におけるPRに対するPVRは安全かつ有効であった．両心機能維持の観点から，RVEDVI 160 mL/m^{2}を指標に手術適応を検討することが妥当と考えられた．

● 症例報告

4D flow MRIを用いた血行動態評価が有用であったTCPC術後導管屈曲，蛋白漏出性胃腸症の1例

10.9794/jspccs.34.197

山岸 正明[1)]　宮崎 隆子[1)]　前田 吉宣[1)]
板谷 慶一[1)]　谷口 智史[1)]　本宮 久之[1)]
藤田 周平[1)]　星野 真介[2)]　宗村 純平[2)]　夜久 均[3)]
1）京都府立医科大学附属小児医療センター小児心臓血管外科
2）滋賀医科大学小児科
3）京都府立医科大学心臓血管外科

Four-dimensional flow magnetic resonance imaging（4D flow MRI）による血流可視化によって3次元的な血流の拍動がとらえられ，さらに3次元血流速度分布の流体力学的な解析はwall share stressやflow energy loss等の心血管系への力学的なストレスを定量可能とし，先天性心疾患の治療方針決定への応用が期待される．今回心外導管型Fontan術後の導管の屈曲と蛋白漏出性胃腸症（protein-losing enteropathy: PLE）のため循環動態の把握が治療方針に関わる症例に対して4D flow MRIでの血流解析を行ったため報告する．症例は，右室型単心室，肺動脈閉鎖の14歳男児であった．2歳時に心外導管total cavopulmonary connection（18 mm expanded polytetrafluoroethyleneグラフト）を施行し，術後3年目にPLEを発症，ステロイド依存状態となった．CTで心外導管中央に石灰化を伴う屈曲を認め，再手術適応評価のため精査を行った．カテーテル検査では屈曲部での圧較差は認めず，平均肺動脈圧とRVEDPの上昇を認め，等容拡張期の圧低下の遅れを認めた．4D flow MRIでは導管屈曲部および心室内での血流加速はなく，flow energy lossは有意でなかった．この結果より導管交換のみではPLE改善が見込めないことが示唆され，心室の拡張障害に対する内科的治療を先行する方針となった．

● 症例報告

心房壁フラップを用いて左心房直接還流型の左上大静脈再建を行った不完全型房室中隔欠損症の一例

10.9794/jspccs.34.207

佐戸川 弘之[1)]　黒澤 博之[1)]　横山 斉[1)]
桃井 伸緒[2)]　青柳 良倫[2)]　遠藤 起生[2)]
若松 大樹[1)]　林 真理子[2)]

1) 福島県立医科大学医学部心臓血管外科
2) 福島県立医科大学医学部小児科

左上大静脈（left superior vena cava: LSVC）が左側心房に直接還流する場合の二心室修復ではLSVCの対処が必要となるが，血行再建の明確な基準はなく確立した再建方法もない．左側心房直接還流型の左上大静脈を有する不完全型房室中隔欠損症に対し，心内修復に加えて右側心房壁フラップを用いたLSVC再建を行った．症例は10か月，体重8.8kgの女児で，チアノーゼと心不全を来し入院した．診断は両側上大静脈，単心房，不完全型房室中隔欠損症，左側房室弁逆流，動脈管開存症であった．血管造影上はLSVC優位であり，バルーンカテーテルを用いたLSVC閉塞試験では，圧が6mmHgから38mmHgへと上昇したため，単純結紮は危険と判断し，再建する方針とした．心内修復後に右側心房前壁をLSVC方向にフラップ状に切開のうえ展開し，LSVC後壁を作成した．前側は新鮮自己心膜を用いて再建した．術後LSVC圧の上昇はなく経過順調だった．右側心房壁フラップを用いたLSVC再建は一つの方法であると考えられた．

● 症例報告

右室圧負荷は僧帽弁のtetheringを増悪させる：内科的加療のみで軽快した重症僧帽弁狭窄兼閉鎖不全の1乳児例の考察

10.9794/jspccs.34.215



小野 朱美[1)]　早渕 康信[1)]　香美 祥二[1)]　森 一博[2)]

1) 徳島大学病院小児科
2) 徳島県立中央病院小児科

先天性僧帽弁異形成症による僧帽弁狭窄兼閉鎖不全（MSR）は，通常外科的弁形成術が必要であり，術後の予後不良な疾患である．我々は内科的加療のみで軽快した乳児例を経験した．症例は日齢22の女児で，心雑音を契機に重度のMSRおよびoversystemicな肺高血圧（PH）と診断された．僧帽弁形成術も念頭に置き，High flow nasal cannula，利尿剤，ジギタリス製剤による治療を開始したところ，徐々にMSR，PH，呼吸循環動態は安定し，内服薬のみで退院が可能となった．成人では左室拡大に伴うtetheringのためにMR，MSRを呈する病態が報告されているが，本症例では元来存在した先天的僧帽弁異形成に加え，生理的・病的PHによる右室圧上昇に伴う左室の変形，乳頭筋の外側偏位，僧帽弁前後径の短縮によって僧帽弁のtetheringが増悪した結果，重度のMSRを呈していたと考えた．乳児期早期の僧帽弁手術適応を適切に診断するために，先天性僧帽弁異形成における器質的問題と機能的問題を鑑別する必要があると考えた．

日本小児循環器学会雑誌査読者

（敬称略）

2018年は以下の先生方に査読をお願いいたしました。厚くお礼申し上げます。

青木　寿明	青木　満	赤木　禎治	荒木　徹	池田　和幸	石井陽一郎	石川　友一	泉　岳	市川　肇
市田　蕗子	岩朝　徹	盤井　成光	岩本　洋一	上野　高義	上野　倫彦	打田　俊司	江原　英治	大内　秀雄
大木　寛生	岡村　達	萩野　生男	奥村　謙一	落合　由恵	小野　博	笠原　真悟	勝部　康弘	加藤　温子
加藤　太一	金子　幸裕	神山　浩	河津由紀子	川副　浩平	北野　正尚	木村　純人	小垣　滋豊	古道　一樹
齋木　宏文	坂口　平馬	板谷　慶一	坂本　貴彦	櫻井　一	佐野　哲也	澤田　博文	塩野　淳子	篠原　徳子
白石　公	白石　修一	進藤　考洋	萱谷　太	鈴木　嗣敏	鈴木　博	須田　憲治	住友　直方	先崎　秀明
高月　晋一	高橋　信	立野　滋	田中　靖彦	津田　悦子	土井　拓	豊島　勝昭	豊野　学朋	中川　雅生
長嶋　光樹	中西　敏雄	中野　俊秀	中村　常之	成田　淳	西畠　信	根本慎太郎	野村　裕一	野村　耕司
馬場　健児	馬場　志郎	馬場　礼三	早渕　康信	久持　邦和	平田　康隆	平松　祐司	廣野　恵一	藤原　慶一
星野　健司	前田　潤	前野　泰樹	増谷　聡	松井　彦郎	松裏　裕行	宮崎　文	宮地　鑑	宮本　朋幸
宗内　淳	村上　智明	桃井　伸緒	森　善樹	森崎　裕子	安田　和志	山岸　敬幸	山崎　啓子	山村健一郎
横山　詩子	吉田　葉子	脇　研自						

学会予定・分科会予定

▶ 学会予定

第55回日本小児循環器学会総会・学術集会
会期：2019年6月27日(木)～29日(土)
会場：札幌コンベンションセンター（札幌）
会長：住友　直方　埼玉医科大学国際医療センター

学んで救えるこどもの命♡PH Japan Project
会期：2019年8月18日(日)
会場：東京都内，各遠隔配信会場

第11回教育セミナー Advanced Course
会期：2019年11月9日(土)～10日(日)
会場：大阪市立大学医学部大講堂（大阪）
当番幹事：鎌田　政博　広島市民病院

第10期小児循環器専門医試験
日程：2019年11月3日(日)
会場：東京駅周辺予定

第56回日本小児循環器学会総会・学術集会
会期：2020年7月9日(木)～11日(土)
会場：京都国際会館（京都）
会長：山岸　正明　京都府立医科大学

第57回日本小児循環器学会総会・学術集会
会期：2021年7月8日(木)～10日(土)
会場：奈良県コンベンションセンター（奈良）
会長：白石　公　国立循環器病研究センター

▶ 分科会予定

第22回小児心血管分子医学研究会
会期：2019年6月27日(木)
会場：札幌コンベンションセンター（北海道）
当番幹事：深澤　隆治　日本医科大学

第19回小児心臓手術手技研究会
会期：2019年6月27日(木)
会場：札幌コンベンションセンター（北海道）

第5回日本小児循環器集中治療研究会
会期：2019年9月14日(土)
会場：福岡市立こども病院（福岡）
会長：小田　晋一郎　福岡市立こども病院

第39回日本小児循環動態研究会
会期：2019年10月12日(土)～13日(日)
会場：福岡市立こども病院（福岡）
会長：石川　友一　福岡市立こども病院

第28回日本小児心筋疾患学会
会期：2019年10月19日(土)
会場：大阪市立総合医療センター
さくらホール（大阪）
会長：村上　洋介　大阪市立総合医療センター

第24回日本小児心電学会学術集会
会期：2019年11月29日(金)～30日(土)
会場：リジェール松山（愛媛）
会長：檜垣　高史　愛媛大学

第22回日本成人先天性心疾患学会総会・学術集会
会期：2020年1月17日(金)～19日(日)
会場：東京コンファレンスセンター有明（東京）
会長：森田　紀代造　東京慈恵会医科大学

第31回JPIC学会学術集会
会期：2020年1月24日(金)～26日(日)
会場：アーバンリゾート那覇（沖縄）
会長：佐藤　誠一　沖縄県立南部医療センター・こども医療センター

第26回日本小児肺循環研究会
会期：2020年2月（予定）
会場：都内予定
会長：杉山　央　東京女子医科大学

第26回日本胎児心臓病学会学術集会
会期：2020年3月13日(金)～14日(土)
会場：大宮ソニックシティ（埼玉）
会長：亀井 良政　埼玉医科大学病院

▶ 関連学会予定

第83回日本循環器学会学術集会
会期：2019年3月29日(金)～31日(日)
会場：パシフィコ横浜（神奈川）
会長：小室　一成　東京大学

第122回日本小児科学会学術集会
会期：2019年4月19日(金)～21日(日)
会場：石川県立音楽堂（石川）
会長：谷内江　昭宏　金沢大学

第67回日本心臓病学会学術集会
会期：2019年9月13日(金)～15日(日)
会場：名古屋国際会議場（愛知）
会長：伊藤　正明　三重大学

第39回日本川崎病学会学術集会
会期：2019年10月25日(金)～26日(土)
会場：ソラシティカンファレンスセンター（東京）
会長：三浦　大　都立小児総合医療センター

第72回日本胸部外科学会定期学術集会
会期：2019年10月30日(水)～11月2日(土)
会場：国立京都国際会館（京都）
会長：伊達　洋至　京都大学

編集委員会
委員長：白石　公
副委員長：宮地　鑑　山岸敬幸
委員：赤木禎治　安藤　誠　犬塚　亮　住友直方　高橋　健

JSPCCS News Letter
発　行：特定非営利活動法人　日本小児循環器学会
事務局：日本小児循環器学会事務局
〒162-0801　東京都新宿区山吹町 358-5
アカデミーセンター　株式会社国際文献社内
TEL：03-6824-9380　FAX：03-5227-8631
E-mail：
jspccs-post@bunken.co.jp（学会に関するお問い合わせ）
jspccs_sp@bunken.co.jp（専門医に関するお問い合わせ）