日本小児循環器学会雑誌　2巻2号　206～212頁（1986年）

小児における経大動脈性ヒス束電位の記録
Ⅰ．正常心構築例における検討

（昭和60年10月18日受付）
（昭和61年7月17日受理）

滋賀医科大学小児科，放射線科
藤関　義樹　　神谷　保彦　　奥野　昌彦　　藤野　英俊
服部　政憲　　島田　司巳　　川西　克幸

key words：経大動脈性ヒス束電位記録，ヒス束ペーシング，臨床心臓電気生理学的検査

要　旨

ヒス束のpenetrating bundleないしnon-branching bundleは大動脈弁のright coronary cuspとnon-coronary cuspの交連部の直下に存在する．従って，正常心構築を有する心臓（major cardiac segmentおよびそのconnectionに異常がないもの）では，right coronary cusp直下に電極カテーテルを位置することによってヒス束電位の記録が可能である．今回はこの方法を経大動脈性ヒス束電位記録と呼称しScherlagらの報告以来使用されている経静脈的方法と比較した．

経大動脈性ヒス束電位記録は経静脈的方法に比し，H波の時相は一致していたが，A波が約20msec早期に出現していた．またヒス束の分裂等を正確に記録できない欠点を有していた．しかしながら，振幅は約4分の1であるが，出現率は90%以上で，臨床電気生理学的検査に応用可能で，下大静脈欠損，下大静脈閉塞，三尖弁閉鎖，右室低形成など，解剖学的に経静脈的ヒス束電位記録が困難な症例に応用することが可能と思われた．

緒　言

ヒス束電位記録は刺激伝導系障害の部位決定やその発生機序を解明するためには有用な方法で，Scherlagらの報告[1]以来，主として大腿静脈経由で電極カテーテルを三尖弁付着部から右室流入路付近に位置する方法が用いられてきた．小児科領域においても，先天性心疾患の管理において，合併する刺激伝導系障害や開心術後のブロックなどの診断のためヒス束電位記録を必要とする場合は少なくない．しかしながら，三尖弁閉鎖や右室低形成を伴う疾患では右室にカテーテルを挿入することが困難であり，経静脈的方法ではヒス束電位を記録できないことも多い．また多脾症候群に伴う下大静脈欠損や術後の下大静脈閉塞などではScherlagらの原法では当然ヒス束電位を記録できない．またSitus inversusの症例では経静脈的方法ではヒス束電位を記録しにくいことも多い．

解剖学的に正常心構築を呈している場合，房室結節はKoch三角の頂点でCentral fibrous bodyの中に入り込んでpenetrating bundleを形成し，それを穿通する．線維性弁輪を通過した後は大部分の例で主軸が膜性中隔下の肉柱部の隆起に達し，そこでbranching bundleと呼ばれる分枝が始まる．一部の例ではCentral fibrous bodyとbranching bundleの間に距離があり，この部分をnon-branching bundleと呼ぶ．これらの部分は左室流出路から観察すると大動脈弁のright coronary cuspとnon-coronary cuspの交連部の直下にあたる[2)3)]．それゆえ，right coronary cusp直上に電極カテーテルを位置させればヒス束電位が記録可能となる．

今回われわれは経静脈的にヒス束電位が記録できない複合心奇形の電気生理学的検査にこの経大動脈的ヒス束電位記録法を応用するために，まず正常心構築を有する小児に対し，この方法を用い，通常の経静脈的

別刷請求先：（〒520-21）大津市瀬田月輪
滋賀医科大学小児科　　藤関　義樹

Presented by Medical*Online

表1　症例

case	age(Y)	sex	diagnosis	H-deflection		comment
				HBE(A)	HBE(V)	
1	4	f	VSD+PDA	−	+	
2	4	m	VSD	8	13	split His
3	13	m	HCM	18	25	
4	15	m	syncope	+	+	
5	10	f	AV block	3	15	
6	14	m	HCM	8	20	
7	6	m	MCLS	20	30	
8	7	f	ASD	2	20	
9	1	f	VSD+MR	10	20	
10	15	m	TOF	+	+	
11	7	f	ASD	−	+	
12	5	m	TAPVC	2	40	atrial flutter
13	2	f	TOF	12	8	
14	5	f	VSD	10	40	
15	8	m	MCLS	2	50	
16	2	m	MCLS	10	20	
17	6	m	VSD	4	8	
18	5	f	MCLS	15	20	
19	5	f	TOF	2	8	right arch
20	5	m	ASD	4	30	
21	8	m	ASD	10	60	
22	1	m	DCM	10	40	
23	11	m	AV block	40	50	
24	8	m	MCLS	15	110	
25	9	m	MCLS	40	450	
26	7	m	ASD	12	18	
27	9	f	AAE	4	20	
28	8	m	PS	−	+	
29	3	f	MCLS	8	14	
30	9	m	TOF	+	40	
31	2	m	TOF	10	30	right arch

表中−は記録不可能を示し，＋は較正がないため振幅が不明なものを示す．

ヒス束電位記録と比較検討したので報告する．

対象と方法

対象は滋賀医科大学小児科にて心臓カテーテル検査施行時に，経静脈的ならびに経大動脈的ヒス束電位記録を行なった1歳半から15歳までの先天性心疾患，不整脈，川崎病の31例である（表1）．major cardiac segment やその connection に異常があるものは今回の対象から除外した．

Seldinger 法で経皮的に大腿部より静脈および動脈に sheath を挿入し，心内圧，血液ガス測定，心血管造影を行ない診断確定後，ヒス束電位の記録を試みた．まず静脈から6F で電極間間隔5mm，電極幅2mm の4極 Josephson catheter を挿入し，三尖弁付着部よりわずかに右室に入ったところでヒス束電位が最も明瞭に記録できる部分で固定し，主として先端の2極でヒス束電位記録を行ない，これを HBEv とした．次に動脈より5F で電極間間隔10mm，電極幅2mm の双極カテーテルを挿入し，大動脈弓を通過させ right coronary cusp の直上に位置させた．ここで双極誘導にてヒス束電位を記録し，これを HBEA とした（図1）．両者とも30～500Hz の band pass filter をかけ，Electronics for Medicine 社製の VR-12記録装置を用い，第II および V_1 誘導と共にペーパースピード100 mm/sec，振幅0.01～0.05mV/cm で記録した．図2にその1例を示す．A波とV波の間に持続時間が短かく二相性以上のフレが記録でき，そのフレとV波の間隔が300msec 以上のときヒス束電位（H波）と判断した．HBEv，HBEA におけるA波，H波，V波より，それぞれ AH，HV 時間を測定した．計測は波型の急峻な開始点をとり，V波は，II，V_1 を含め最も早いフレを有する誘導を選んだ．次に，HBEv，HBEA におけるA波およびH波の時相のずれ，およびその振幅を比較した．

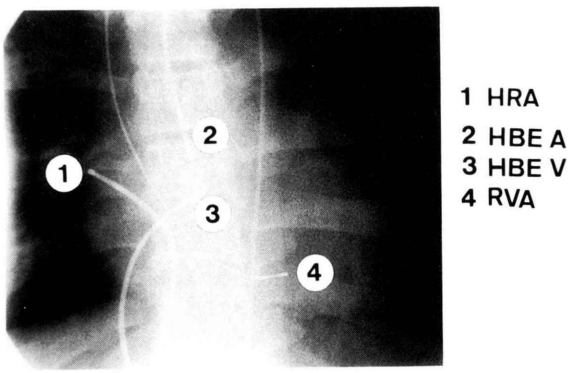

図1　電極カテーテルの位置

一部の症例では，経大動脈的に最もH波が明瞭に認められる位置にカテーテルを固定し，そこで洞周期よりやや早いレートで，パルス幅2msec の短形波を用い，閾値の1.5倍で定電圧双極刺激を行なった．ペーシング時における各誘導の波型，経静脈的ヒス束電位，St-V 時間（刺激の開始からV波までの時間）を検討した．刺激にひき続きA波，H波，V波と順に記録される時心房ペーシング，刺激直後に幅広いV波が認められ St-V 時間が0とき心室ペーシング，刺激後洞調律時の同様の QRS 波型が出現するとき，即ち St-V 時間と HV 時間が一致するときヒス束ペーシングとした．

また，5F で電極間間隔2mm，電極幅1mm の4極カテーテルを経大動脈的に挿入し，電極間間隔を2mm，5 mm，8mm の3種類に変化させ，双極誘導における電

Presented by Medical*Online

極間間隔がヒス束電位の振幅におよぼす影響についても検討した．

不整脈に対する電気生理学的検査を行なった症例では，上記の他に大腿静脈や肘窩静脈から2～3本電極カテーテルを追加した（図1）．

結　果

前記のようなH波が認められたのは，HBEvでは全例，HBEAでは28例（90.3%）であった．両者における振幅を比較すると，HBEvのH波は平均46.2μVで，HBEAのそれは平均11.2μVであり，経大動脈的記録は経静脈的記録の約1/4の振幅であった．一方，A波の振幅を比較するとHBEvにおけるA波が低い症例が多かった（図3）．ヒス束電位の時相をそのフレの開始点で比較するとH波は78.6%の症例で一致していた．不一致例では経大動脈的ヒス束電位が経静脈のそれより5～15msec遅れて出現していた．15msec遅れていた症例は後述のH波のsplitの症例であるが，他の症例はHBEAのH波の振幅が低く，その開始点が不明瞭なために生じた誤差であり，H波の頂点で比較すると1例を除く全ての症例で一致していた．AH, HV時間をそれぞれ比較すると，HV時間はほぼ一致したが，AH時間は経大動脈的記録の方が長かった（図4）．この原因は経大動脈的記録のA波が先行しているためで，A波のずれは平均21.3msecであった．HBEvとHBEAとのH波が異なる所見を示したのは1例のみであった．この例は症例3の肥大型心筋症の例でHBEvにおけるH波はsplitを呈していたが，HBEAのH波はsplitを呈していなかった（図5）．A波が異なる形態を示したのも1例存在した．この例は症例12の総肺静脈環流異常の術後に心房粗動を呈した例である（図6）．

図2　ヒス束電位記録
HBEAのH波はHBEvのそれより振幅が低いが時相は等しい．

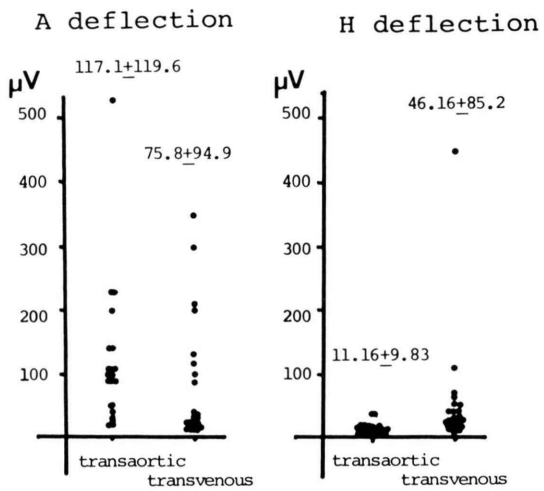

図3　A波及びH波の振幅の比較

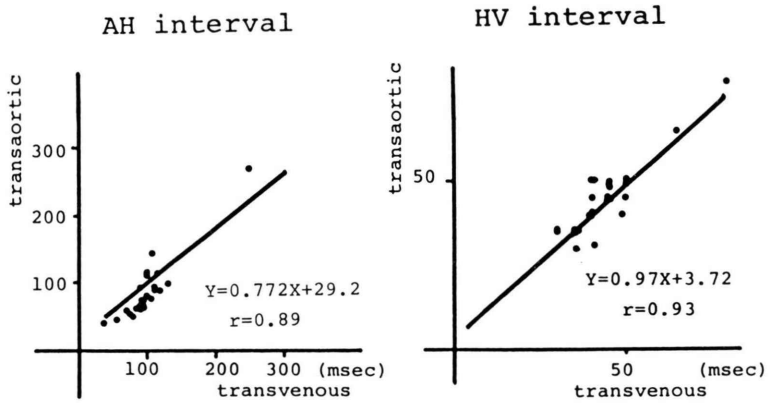

図4　AH及びHV時間の比較

Presented by Medical*Online

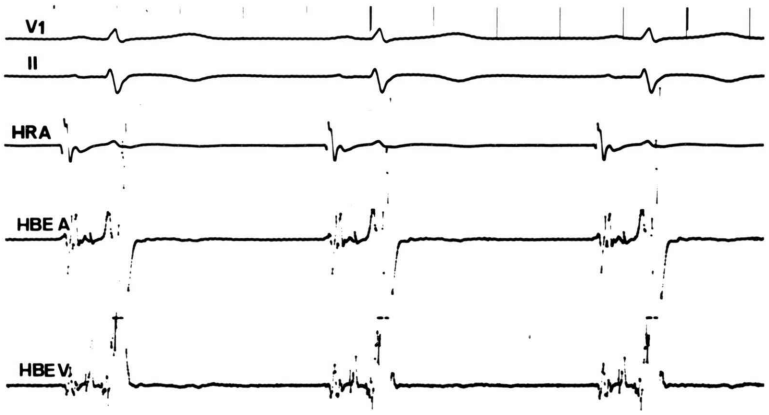

図5　肥大型心筋症例のヒス束電位
HBEAのH波は正常であるが，HBEvのそれは分裂している．

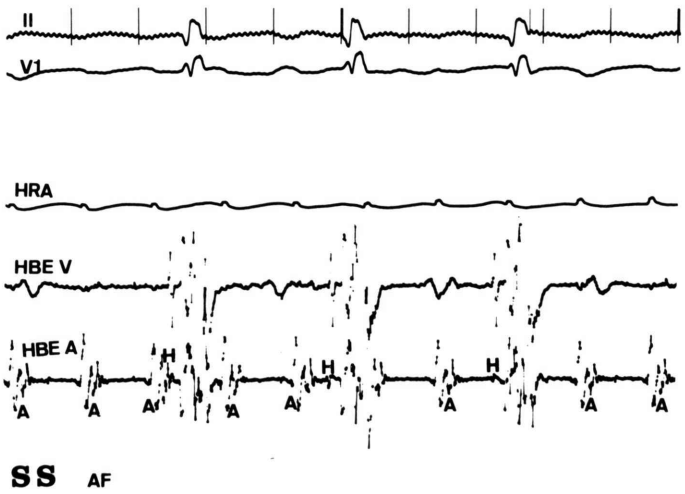

図6　心房粗動症例のヒス束電位
HBEvではA波が不明瞭だが，HBEAでは幅広いA波を認め，この部分での伝導遅延が疑われる．

経大動脈的に最もH波が明瞭に認められる位置に電極カテーテルを位置し，双極定電圧刺激を12例に試みた．このうち心房ペーシングとなったのは5例(41.7%)，心室ペーシングとなったのは5例(41.7%)であった(図7)．1例は1拍ごとに心房と心室が交互にペーシングされ，他の1例は刺激電圧を10Vまで上昇させてもペーシングされなかった．ヒス束ペーシングされた例はなかった．

電極間間隔を3種類に変化させ，経大動脈的ヒス束記録のH波の振幅におよぼす影響を8例で検討したが，3群間に有意差は得られなかった．

尚，右側大動脈弓を有するファロー四徴症が2例存在したが，経大動脈的ヒス束電位は左側大動脈弓を有する症例と同様に容易に記録できた．

考　察

実験的に犬などでright coronary cusp直上やその付近の大動脈外壁に電極を位置させるとヒス束電位を記録できることが明らかになっている[4)~6)]．ヒトにおいてもSchcrlagらが通常の経静脈的方法を発表[1)]後，すぐにNarulaらが経大動脈的方法を報告している[7)]．しかし彼らの報告は成人において経大動脈的にヒス束電位と思われるフレが記録できるというのみの

Presented by Medical*Online

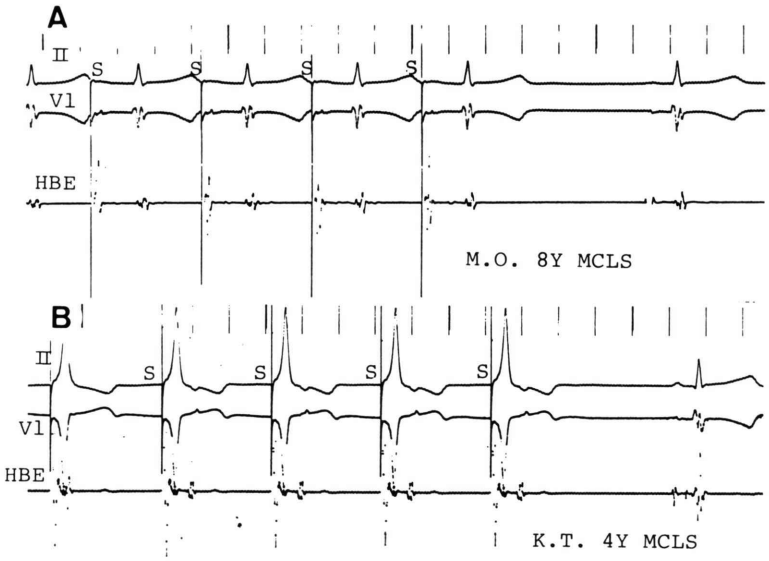

図7　経大動脈ペーシング
Aは心房ペーシング，Bは心室ペーシングとなっている．

報告であり，H波の時相やその振幅などに関する検討は充分でなく，問題点や欠点などについて検討もされていない．

この方法は現在では内科領域ではほとんど使用されておらず忘れ去られているのが現況である．しかしながら，何本もの電極カテーテルを静脈に挿入することが困難な例や，経静脈的ヒス束電位記録が不可能な複合心奇形など小児の電気生理学的検査に応用することは意義あることと考えられる．今回はその準備段階として正常心構築を有する症例に応用し，基礎的検討を行なった．

経大動脈的ヒス束電位記録が広く応用されるに致らなかった最大の理由は今回の検討でも明らかなように，経静脈的方法に比してH波の振幅がかなり低いためだと考えられる．それゆえ，大腿静脈経由法が不可能なときは肘窩静脈からヒス束電位記録を試みる方法も発表された[2]．しかしながら，この方法はカテーテル先端をJ型とし，その彎曲を体外から調節するため特殊なカテーテルが必要であり，小児に応用することは困難である．またこの方法は下大静脈欠損や下大静脈閉塞には応用できるが三尖弁閉塞や右室低形成を有する疾患群に応用することはできない．経大動脈的ヒス束電位記録はいずれの疾患群でもヒス束電位を理論的に記録可能と思われる．

今回の検討で，経大動脈的ヒス束電位記録は通常の方法に比し，ヒス束電位の振幅は約4分の1であるが，時相はほぼ同一であり，出現率も高く，臨床電気生理学的検査に応用することが可能であると思われた．また大腿静脈経由でカテーテルを右房に挿入できないときにも容易にヒス束電位を記録できると考えられ，臨床電気生理学的検査を行なうにあたり，静脈から挿入する電極カテーテルを1本減少させることができる．しかし，前述の心筋症の例でも明らかなごとく，ヒス束内伝導障害の詳細な検討には適さない．ただ，経大動脈的方法と経静脈的方法におけるH波の時相のずれは，ヒス束splitにおけるH, H'をそれぞれ示している可能性がある．またpenetrating bundleやbranching bundleのそれぞれの電位を示している可能性もある．今後QRS幅が正常でHV時間が延長している例などに経大動脈的方法を用い，これらの点を検討していきたい．

経大動脈的方法におけるA波は通常の方法のそれよりやや早く出現する．この理由は，このA波が左房前壁心房中隔よりの電位を反映しているためと思われるが，PA, AH時間の測定と結果の判定にはこのことを考慮する必要がある．

ヒス束電位はもともと心腔内心電図において，A波とV波の間に存在する持続時間の短かい2相性以上のフレを呼んでいるが，このようなフレを呈するものには，ヒス束電位の他にも，右脚電位[9][10]，左脚電位[7][10]

Presented by Medical*Online

副伝導路電位[11)12)]などがあることが知られている．通常フレからV波までの間隔が30msec以上あることから右脚電位や左脚電位の否定が，また，標準12誘導心電図で副伝導路を示唆する所見がないことで副伝導路電位が否定できるが，厳密にはそのフレがヒス束電位であることを証明するためには，フレが最も明瞭に認められる位置でその部分を電気刺激したとき，洞調律と同じQRS波型が表われ，St-V時間が，洞調律時のHV時間と等しいことが条件となる[13)~15)]．しかしながら，これらは非常に厳しい条件で，われわれが通常経静脈的にヒス束電位を記録している位置で電気刺激を行なっても上記の条件を満たすことはしばしば困難である[16)17)]．直視下でヒス束刺激を行なった犬の実験でも，心房，心房とヒス束，心房とヒス束と高位心室中隔，ヒス束，ヒス束と高位心室中隔，右室とさまざまな部分が最初に興奮することが知られており[18)]，ヒス束のみが最初に興奮することはむしろ稀で心房や高位室中隔が同時に刺激されることがむしろ多いという．われわれの結果もヒス束ペーシングされた例はなく，心房，心室ペーシングされた例がそれぞれ同数ずつであった．尚，心室ペーシングされた例では，V_1は右脚ブロックパターンを全例示し，左室流出路が最初に興奮したものと考えられた．

今回のわれわれの検討で，正常心構築を有する例では振幅は低いながら経大動脈的にヒス束電位をほぼ満足に記録でき，臨床電気生理学的検査に応用することが可能と思われた．

尚，本稿の要旨は第22回日本臨床生理学会（1985年10月，千葉）にて発表した．

References

1) Scherlag, B.J., Lau, S.H., Helfant, R.H., Berkowitz, W.D., Stein, E. and Damato, A.N.: Catheter technique for recording His bundle activity in man. Circulation, 39 : 13, 1969.
2) Anderson, R.H., Becker, A.E., Tranum-Jansen, J. and Janse, M.J.: Anatomico-electrophysiological correlations in the conduction system. Br. Heart J., 45 : 67, 1981.
3) Anderson, R.H., Ho, S.Y. and Becker, A.E.: The surgical anatomy of the conduction system. Thorax, 38 : 408, 1983.
4) Scherlag, B.J., Abelleira, J. and Samet, P.: Recording from the His boundle and left bundle branches during left-heart catheterization in dog. Circulation, 40 : 111—179, 1969.
5) Urthaler, F. and James, T.N.: A comparison of His bundle electrogram recorded from the aortic root and from plaque sutured near the his bundle. J. Lab. Clin. Med., 85 : 711, 1975.
6) Karpawich, P.P., Gillette, P.C., Lewis, R.M., Zinner, A. and McNamara, D.G.: Chronic epicardial His bundle recordings in awake nonsedated dogs. Am. Heart J., 105 : 16, 1983.
7) Narula, O.S., Javier, R.P., Samet, P. and Maraba, L.C.: Significance of His and left bundle recording from the left heart in man. Circulation, 42 : 385, 1970.
8) Gallagher, J.J., Damato, A.N., Lau, S.H., Tower, A., Caracta, A.R., Varghese, P.J. and Josephason, M.E.: Antecubital vein approach for recording His bundle activity in man. Am. Heart J., 85 : 199, 1973.
9) Akhtar, M., Gilbert, C., Wolfe, F. and Schmidt, D.H.: Reentry within the His-purkinje system. Circulation, 58 : 295, 1978.
10) Rosen, K.M., Rahimtoola, S.H., Sinno, M.Z. and Gunner, R.M.: Bundle branch and ventricular activation in man. Circulation, 43 : 193, 1971.
11) Jackman, W.M., Friday, K.J., Scherlag, B.J., Dehning, M.M., Reynolds, D.W., Olsen, E.C., Berbari, E.J., Harrison, L.A. and Lazzara, R.: Direct endocardial recording from an accessory atrioventricular pathway. Circulation, 68 : 906, 1983.
12) Prystowsky, E.N., Browne, K.F. and Zipes, D. P.: Intracardiac reconding by catheter electrode of acessory pathway depolarization. J. Am. Coll. Cardiol., 1 : 468, 1983.
13) Narula, O.S., Scherlag, B.J. and Samet, P.: Pervenous pacing of the specialized conducting system in man. Circulation, 41 : 77, 1970.
14) Scherlag, B.J., Samet, P. and Helfant, R.H.: His bundle electrogram. Circulation, 45 : 601, 1972.
15) Mendoza, I.J., Sung, R.J., Mallon, S.M., Castellanos, A. and Myerburg, R.J.: Multiple intracardiac recordings in evaluation of patterns occuring during attempted His bundle pacing in man. Circulation, 41 : 1068, 1978.
16) Rosen, K.M.: His bundle electrogram. Circulation, 46 : 831, 1972.
17) Haft, J.J.: The His bundle electrograms. Circulation, 47 : 897, 1973.
18) Williams, D.O., Scherlag, B.J., Hope, R.R., El-Sherif, N., Lazzara, R. and Samet, P.: Selective vursus non-selective His bundle pacing. Cardiovasc. Res., 10 : 91, 1976.

Presented by Medical*Online

Transaortic His Bundle Electrogram in Infants and Children —Comparison with Transvenous Recording in Normal Cardiac Segment—

Yoshiki Fujiseki, Yasuhiko Kamiya, Masahiko Okuno, Hidetoshi Fujino,
Masanori Hattori, Morimi Shimada and Katsuyuki Kawanishi
Department of Pediatrics and Radiology, Shiga University of Medical Science

To assess the clinical availability of transaortic His bundle electrogram recording in electrophysiologic study in infants and children, we compared the timing and amplitude of the H wave with usual transvenous recording. The timing is identical, but transaortic H wave amplitude is smaller than transvenous one. The H wave was found in 90.7% transaortically and in 100% transvenously. Transaortic A wave preceded 21.3 ms earlier.

It is practically difficult to obtain the transvenous His bundle electrogram in patients with tricuspid atresia and hypoplastic right ventricle. Transaortic His bundle electrogram may be useful in electrophysiologic studies of these patients.

Presented by Medical*Online