日本小児循環器学会雑誌　14巻3号　390～399頁（1998年）

＜原　著＞

組織パルスドプラ法による進行性筋ジストロフィーの左室壁運動パターンの分析

（平成9年11月19日受付）
（平成10年5月11日受理）

徳島大学小児科[1]，同　心臓血管外科[2]，国立療養所徳島病院小児科[3]，高知赤十字病院小児科[4]
森　一博[1]　松岡　優[1]　黒田　泰弘[1]　早渕　康信[1]
北川　哲也[2]　多田羅勝義[3]　真鍋　哲也[4]

key words：進行性筋ジストロフィー，組織パルスドプラ法，左室流入血流

要　旨

組織パルスドプラ法によりDuchenne型進行性筋ジストロフィー（DMD）14例の左室壁運動パターンを解析し，正常小児16例と対比した．組織パルスドプラ法は左室短軸断面（乳頭筋レベル）の左室後壁と前壁中隔，心尖部四腔断面（中央部）の左室自由壁と心室中隔の4部位で記録した．

DMD群では4部位のいずれにおいても，収縮期運動速度（SwまたはS2w）および拡張早期運動速度（Ew）が低値であったが，心房収縮期運動速度（Aw）は正常群と有意差を認めなかった．心拍補正しても同様の結果で，Aw/Ewは高値であった．左室自由壁および後壁のEwとS2wを対比したところ，各々21%，29%の症例でS2wが正常にもかかわらずEwが低値であり，一部の症例では収縮運動の障害よりも拡張早期運動の障害が主体であることが示された．

本研究の結果，DMDでは短軸方向のみならず長軸方向にも心室収縮期および拡張早期の運動速度が低値であることが判明した．組織パルスドプラ法により，従来の心エコー図では評価が困難であった長軸方向の運動分析が可能であった．

はじめに

Duchenne型進行性筋ジストロフィー（DMD）では，骨格筋のみならず心筋も障害される．心エコー図は，その心機能評価に広く利用されている．収縮機能ではMモードによる左室内径短縮率の低下[1]，断層像による左室駆出率の低下[2]が認められる．一方，拡張機能に関してはMモードの最大拡張期左室後壁後退速度（maximal diastolic endocardial velocity）[3][4]や左室流入血流[2]の検討が報告されている．

最近開発された組織ドプラ法は，任意の部位の心筋運動をカラードプラ法またはパルスドプラ法により評価することが可能である．内科領域では，肥大心[5]や拘束性心筋症[6]で壁運動パターンに異常を生じ，それらの心機能評価に有用であると報告されている．本研究では組織パルスドプラ法を用いて，DMDの左心機能を左室短軸および長軸の2方向から検討した．

別刷請求先：（〒770-8503）徳島市蔵本町3－18－15
徳島大学医学部小児科　森　一博

対　象

対象は国立療養所徳島病院に入院中のDMD患者14名である．年齢は9～18歳（平均年齢14.0±2.6歳）である．著しい側弯症や胸郭変形を有する患者は対象から除外した．厚生省研究班による運動機能障害度分類では，II 1名，III 1名，IV 3名，V 3名，VI 4名，VII 2名である．対照としては年齢・体表面積をマッチさせた健康小児16名を用いた．

方　法

超音波診断装置は東芝製SSA380Aを用いた．長軸方向と短軸方向の運動を観察する目的で，心尖部四腔断面と左室短軸断面（乳頭筋レベル）の2断面を用いた（図1）．心尖部四腔断面では，左室中央部の自由壁

Presented by Medical*Online

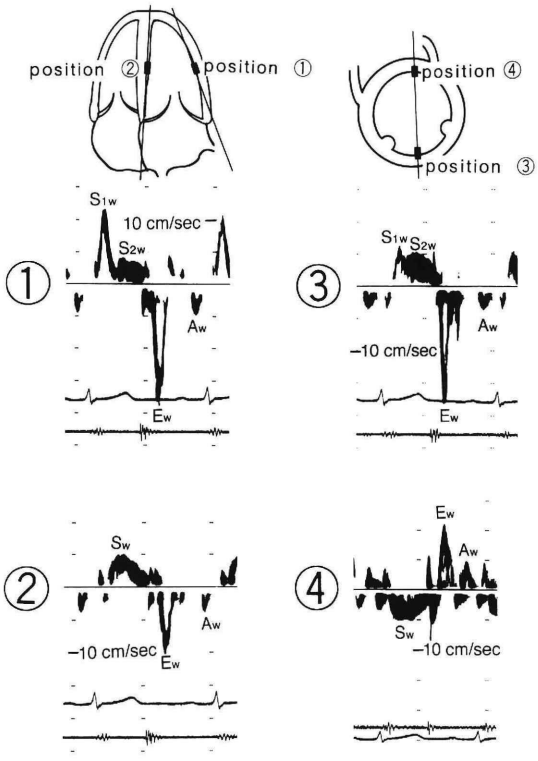

図1　組織パルスドプラ法の測定部位と実例（14歳の健常児）
上段は，部位①から④の測定部位を示す．中・下段は各サンプル部位での記録を示す．部位①③（左室自由壁および後壁）では，収縮期血流は2峰性（S1w波，S2w波）であるのに対して，部位②④（中隔）では両者は融合してなだらかな1峰性（Sw波）を呈する．

（図1の部位①）および心室中隔（部位②）の心内膜面にサンプル部位を設定した．一方，左室短軸断面では左室後壁（部位③）および前壁中隔（部位④）にサンプル部位を設定した．測定方法は，既に報告した通り，発振周波数3.75MHzの探触子を用い，壁運動速度は±30cm/secの範囲で記録し，ドプラフィルターは主に30Hzに設定した[7]．音響出力は可能な限り下げてノイズの除去に努めた．サンプルボリュームの大きさは10mmとし，全心周期を通して心内膜面にサンプルボリュームが留まるように注意した．角度補正は行わなかった．呼気位での呼吸停止下に，紙送り速度5cm/secで心電図・心音図と共に記録した．全例で，Mモードによる左室内径短縮率，パルスドプラ法による左室流入血流も記録した．

正常児の長軸方向での心筋運動の組織パルスドプラ所見については，既に報告した[7]．しかし，左室短軸方向における心筋運動のパターン・正常値・検出率などに関しては報告が少ない[8]．そのため，本研究に先立ち，生後3カ月から18歳（平均年齢7.5±6.1歳）の健常児48例の短軸方向での運動についても検討した．

結果は平均値±標準偏差（SD）で示した．推計学的検討はMann-Whitney検定およびχ^2検定を用い危険率5％以下を有意とした．

結　果

1．健常児における左室短軸断面での組織パルスドプラ法

健常児の左室後壁運動は，主に収縮早期（S1w波）および収縮中期から末期（S2w波）の前方運動と，拡張早期（Ew波）と心房収縮期（Aw波）の後方運動から形成される．各々の波形の最高速度をS1w，S2w，Ew，Awとした．収縮期のS1w波とS2w波の間には浅い谷を認めた．一方，前壁中隔の運動は後壁と鏡面像を呈するが，収縮期の後方運動は2峰性に分かれず，なだらかなピーク（Sw）を呈した．また，前壁中隔のAw波は不明瞭な例が多く，25例（52％）でのみ記録可能であった．後壁・前壁中隔のいずれにおいても，全心周期のうちEwが最大であった．

心拍数・年齢・体表面積との対比では，Awを除く諸指標と有意の相関を認めた．これは四腔断面における長軸方向での結果に類似していた[7]．

2．DMDの左室壁運動

1）正常群との対比（図2，表1）

4部位の左室壁運動を正常群と対比して表1に示した．いずれの部位においても収縮期（S2wまたはSw）および拡張早期（Ew）の運動速度は正常群に比して有意に低値であった．心房収縮期の運動速度（Aw）は，部位④では良好な記録が得られる症例が少なく検討を行わなかったが，部位①〜③では正常群と有意差を認めなかった．この結果から，DMDでは左室の短軸方向のみならず長軸方向でも収縮期および拡張早期の運動速度が低下するが，心房収縮期の運動速度は保持されることが示された．

2）左室内径短縮率とS2wとの対比（図3）

DMDと対照児の合計30例で，左室内径短縮率と組織パルスドプラ法のS2wとを対比した．両者の相関係数は，部位①から④で各々r＝0.81，0.82，0.82，0.73であった（部位①，③を図3に呈示）．すなわち，左室内径短縮率の低い症例では，組織パルスドプラ法による壁運動速度が短軸方向のみならず長軸方向でも低速

Presented by Medical*Online

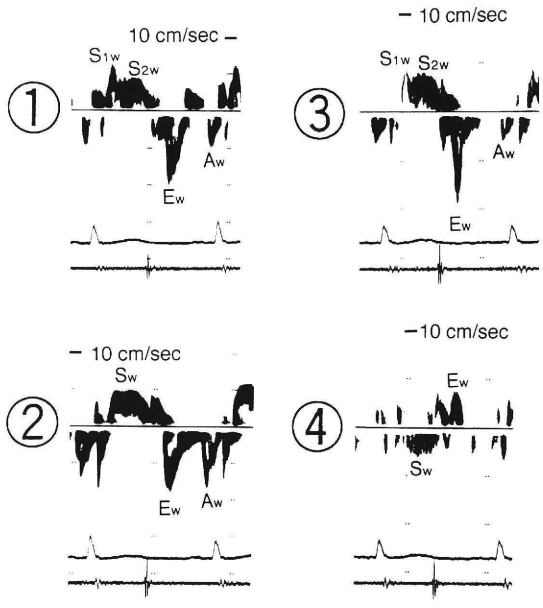

図2　DMDの組織パルスドプラ所見（14歳のDMD）
①から④は，図1のサンプル部位における記録を示す．この症例では，部位④の心房収縮期運動（Aw波）は検出できない．

であった．

3）心拍補正した場合の正常群との対比（表2）

DMDでは，正常児に比して心拍数が多い．心尖部四腔断面での組織パルスドプラ法の指標のうちAw以外は心拍数と有意な相関を有する[7]．同様に，左室短軸断面の諸指標においても，Aw以外は心拍数と有意な相関を有した．そのため，正常群・DMD群とも，各々の指標につき，心拍数との一次回帰直線から各症例の心拍数に対する正常予測値を算出し，それに対する% of normal値を算出した．そして，DMD群と正常群の% of normal値を対比した．

その結果は心拍補正をしなかった場合に類似していた（表2）．すなわち，四腔断面・短軸断面とも，自由壁（または後壁）ではS2w，Ewが，中隔ではSw，EwがDMD群で有意に低値であった．左室流入血流のA/Eは，心拍補正によりDMD群と正常群とで有意差を認めなかった．しかし，組織パルスドプラ法では，部位①〜③でAw/Ewが高値であった．

4）DMDにおける運動機能障害の程度と組織パルスドプラ法の諸指標の対比

組織パルスドプラ法のいずれの指標も，DMDの運動機能障害度のステージとは一定の傾向を示さなかった．

なお，S2wとDMD群の年齢は，部位①および③で各々r＝−0.56および−0.63の負の相関を示した．また，Ewと年齢とは部位①②③で各々r＝−0.55，−0.59，−0.64と負の相関を示した．

5）DMDにおけるS2wとEwの対比（図4）

DMDで収縮期運動と拡張期運動のいずれが強く障害されるかを調べる目的で，四腔断面自由壁（部位①）および左室短軸後壁（部位③）におけるS2wとEwの% of normal値を対比し，図4に示した．正常群の平均値−2SDを正常境界とすると，部位①では，4例でEwおよびS2wとも正常，4例で両者とも低下し，3例ではEwのみが，他の3例ではS2wのみが低下していた．一方，部位③では，6例でEwおよびS2wとも正常，4例で両者とも低下し，4例ではEwのみが低下していた．すなわち，S2wが正常範囲でもEwが低下する症例が部位①で3例（21%），部位③で4例（29%）存在した．

6）DMDにおける運動方向による運動障害の対比

長軸方向および短軸方向という運動方向により，壁運動速度の低下に差を生じるかどうかを部位①と部位③で対比した．

部位①と部位③でS2wはr＝0.81の相関を認めた（図5左）．また，図4から，S2wは部位①で7例（50%），部位③では4例（29%）で低値であり，異常低値の出現率には差を認めなかった．

一方，部位①と部位③でEwはr＝0.73の相関を認めた（図5右）．図4では，Ewは部位①で7例（50%），部位③で8例（57%）で低値で，異常低値の出現率に差を認めなかった．

この結果から，長軸方向でS2wまたはEwが低速である症例は，短軸方向でも同様の傾向にあることが示された．

3．症例呈示（図6）

図6に17歳DMD男性例を示す．本症例の左室内径短縮率は9.3%であった．また，左室流入血流A/Eは0.77で，心拍数107/分におけるA/Eの正常予測値（0.74）に比して若干高値であった．組織パルスドプラ法では，四腔断面の部位①でS2w（2.8cm/秒），Ew（6.3cm/秒）とも低速であった（図6A(c)）．同様に左室短軸断面の部位③でもS2w（4.1cm/秒），Ew（7.1cm/秒）とも低速であった（図6A(d)）．下段には正常群の平均値±2SDを正常領域として，本症例のS2w，Ewを表示した．部位①③ともS2wとEwの両者が低

Presented by Medical*Online

表1　正常群とDMD群の対比

		正常群	(n=16)	DMD群	(n=14)	
年齢	(歳)	12.5±4.0		14.0±2.6		
体表面積	(m^2)	1.3±0.4		1.4±0.3		
心拍数	(/分)	76±12		89±13		*
左室拡張末期径	(mm)	42.4±6.9		47.2±8.7		
左室内径短縮率	(%)	38±5		23±6		**
左室流入血流 A/E		0.43±0.12		0.63±0.22		*
心尖部四腔断面						
左室自由壁(部位①)			n=		n=	
S1w	cm/秒	10.1±2.2	16	8.1±2.6	14	
S2w	cm/秒	5.6±0.7	16	4.0±0.9	14	**
Ew	cm/秒	17.9±3.3	16	11.5±2.3	14	**
Aw	cm/秒	4.6±1.6	16	4.2±0.7	9	
Aw/Ew		0.27±0.15	16	0.39±0.10	9	*
心室中隔(部位②)						
Sw	cm/秒	5.4±0.7	16	3.9±0.8	14	**
Ew	cm/秒	12.4±1.5	16	8.0±1.0	14	**
Aw	cm/秒	4.5±1.2	14	4.1±1.4	13	
Aw/Ew		0.37±0.12	14	0.51±0.19	13	*
左室短軸断面						
左室後壁(部位③)			n=		n=	
S1w	cm/秒	6.3±1.0	16	4.8±2.2	14	**
S2w	cm/秒	6.0±0.9	16	4.1±1.4	14	**
Ew	cm/秒	17.3±2.6	16	10.0±3.3	14	**
Aw	cm/秒	3.6±1.0	13	3.6±1.0	10	
Aw/Ew		0.21±0.08	13	0.36±0.17	10	**
前壁中隔(部位④)						
Sw	cm/秒	4.7±1.0	16	3.6±0.8	10	**
Ew	cm/秒	7.6±2.3	15	4.3±1.4	6	**
Aw	cm/秒	2.7±0.6	3	3.0±0.1	2	
Aw/Ew		0.26±0.03	3	0.63±0.18	2	

A/E：心房収縮期最大流速/拡張早期最大流速
*p<0.05　**p<0.01

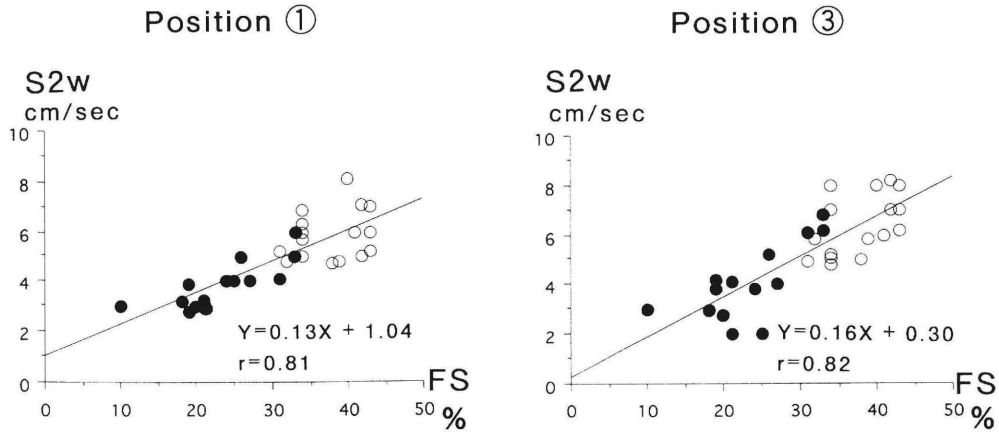

図3　左室内径短縮率（FS）と組織パルスドプラ法のS2wとの対比
DMD（●）と対照児（○）の合計30例で，左室内径短縮率と組織パルスドプラ法のS2wとを対比した（左図：部位①，右図：部位③）．

Presented by Medical*Online

表2　心拍補正した場合の正常群とDMD群の対比

	心拍数に対する一次回帰式		正常群 %of normal (n=16)		DMD群 %of normal (n=14)		
左室流入血流 A/E†	y=0.0079x−0.10	(r=0.83)	105±36		106±24		ns
心尖部四腔断面‡							
左室自由壁(部位①)				n=		n=	
S1w	y=−0.10x+17.2	(r=−0.70)	107±24	16	90±29	14	ns
S2w	y=−0.021x+7.0	(r=−0.55)	99±13	16	76±19	14	**
Ew	y=−0.097x+24.5	(r=−0.60)	104±17	16	71±13	14	**
Aw		(r=−0.15)		16		9	—
Aw/Ew	y=0.002x+0.17	(r=0.40)	90±43	16	125±32	9	*
心室中隔(部位②)							
Sw	y=−0.031x+8.1	(r=−0.57)	96±13	16	75±18	14	**
Ew	y=−0.045x+15.1	(r=−0.48)	106±14	16	72±11	14	**
Aw		(r=0.21)		14		13	—
Aw/Ew	y=0.004x+0.086	(r=0.46)	92±33	14	121±37	13	*
左室短軸断面							
左室後壁(部位③)				n=		n=	
S1w	y=−0.042x+9.43	(r=−0.67)	101±18	16	85±39	14	ns
S2w	y=−0.026x+8.07	(r=−0.54)	99±19	16	75±25	14	**
Ew	y=−0.13x+26.3	(r=−0.75)	104±18	16	67±23	14	**
Aw		(r=0.24)		13		10	—
Aw/Ew	y=0.004x−0.061	(r=0.59)	89±30	13	125±46	10	*
前壁中隔(部位④)							
Sw	y=−0.026x+6.9	(r=−0.44)	96±19	16	79±20	10	*
Ew	y=−0.037x+9.6	(r=−0.51)	107±33	15	64±25	6	*
Aw		(r=−0.24)		3		2	—
Aw/Ew		(r=0.03)		3		2	—

回帰直線の相関係数(r)が0.40以上の指標についてのみ対比検討した
†回帰直線式は文献[16]による　‡回帰直線は文献[7]による
A/E：心房収縮期最大流速/拡張早期最大流速
*p<0.05　**p<0.01　ns: not significant　—：心拍数と有意な相関がないため，対比せず

速である．

なお，本症例のEwは心拍補正した場合，部位①では45% of normal，部位③では57% of normalであり，拡張早期の運動速度は著明に低下していることがわかる．

考　察

1．健常児における左室短軸断面の組織パルスドプラ所見

等容性収縮期の両方向性の運動に引き続き，収縮期には，前壁中隔は後方へ，後壁は前方へ運動する(Sw波)[9]．右室の収縮のために，前壁中隔では右室の収縮に伴う運動が差し引かれ，後壁ではその分が上乗せされる．そのため，前壁中隔に比して後壁の運動が大となる．後壁ではSw波が収縮前期のS1w波と収縮中期から後期のS2w波の2峰性であるのに比して，前壁中隔ではなだらかな1峰性を呈することが多い．この点は，心尖部四腔断面での検討で，中隔に比して自由壁で収縮期運動波形の2峰性がより明瞭であることに類似している[7]．

等容性拡張期の両方向性の運動に引き続き，拡張早期および心房収縮期に，後壁は後方へ，前壁中隔は前方へ運動する(Ew波およびAw波)．Garcia, Isaazらは心尖部四腔断面の自由壁の心筋内パルスドプラ法の検討で，Ew波のピークが左室流入血流(E波)のピークよりも約20msec先行することから，Ew波は収縮した左室の受動的な弛緩を示し(elastic recoil)，それにより左室内圧が低下し拡張早期の左室流入血流が生じると報告した[6][10]．前壁中隔のAw波は，組織パルスドプラ法の指標のうちで運動速度が遅く，検出率も52%と低かった．

心拍数・年齢・体表面積との相関に関しては，心尖部四腔断面での方軸方向の運動速度の場合と同様

Presented by Medical*Online

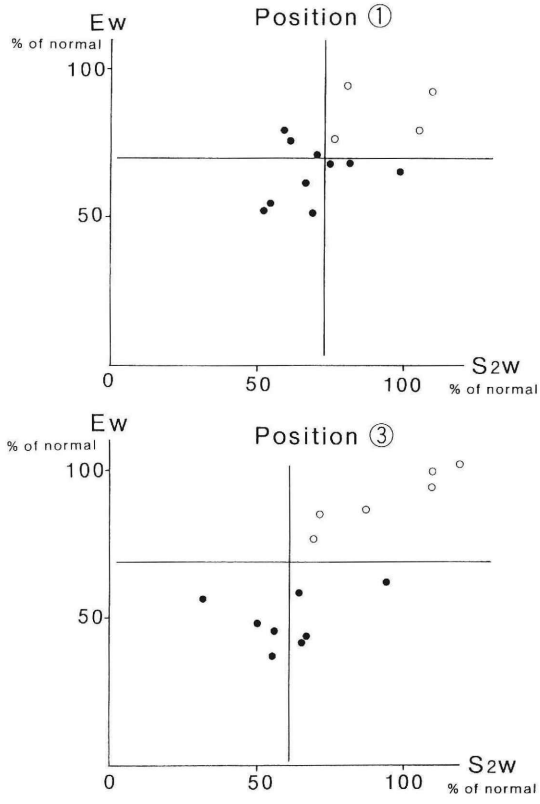

図4　部位①および部位③における収縮期運動速度（S2w）と拡張早期運動速度（Ew）の対比
○はS2wとEwの両者が正常であった症例，●は少なくともいずれか一方が低値であった症例を示す．部位①では3例，部位③では4例でS2wが正常にもかかわらず，Ewは低値であった．測定値は各症例の心拍数から正常予測値を算出し，それに対する% of normal値で表した．

に[7]，Aw以外の諸指標は心拍数と負の相関，年齢・体表面積と正の相関を示した．すなわち，年長児では収縮期（SwまたはS1w，S2w）および拡張早期の運動速度（Ew）が大であった．

2．DMDの収縮期壁運動速度

収縮期運動に関しては，DMDでは左室短軸方向のみならず長軸方向も運動速度が低下していた．収縮期波形がS1w，S2wより構成される部位①および部位③では，心拍補正した場合S1wは正常群と有意差がなく，S2wのみ低値であった．S1wには左室収縮のみならず左房拡大に伴う左室運動が加味され[7]，左室運動速度の低下が一部相殺された可能性が考えられる．部位①～④のいずれにおいてもS2wは左室内径短縮率と良好な相関を示し，S2wが左室収縮能を反映する指標として有用であると考えられる．

なお，DMDの左室収縮能は運動機能障害度の重症度とは一定の傾向を示さないと言われている[2]．組織パルスドプラ法においても，各部位のS2wは運動機能障害度と一定の傾向を示さなかった．

3．DMDの拡張期壁運動速度

拡張機能に関しては，左室短軸方向と長軸方向のいずれもEwが低下していた．Awは良好な記録の得られなかった部位④を除いて，いずれの部位でも運動速度の低下は認められず，この時相の心室拡張は障害されてないと考えられる．左室流入血流のA/EはDMD群で高値であるが，心拍補正すると正常群と有意差がなかった．しかし組織パルスドプラ法では，心拍補正してもEwは低値，Aw/Ewは高値であり，拡張早期の運動は低下していると推察された．KovickらはMモードによる左室後壁エコーの検討で，DMDで最大拡張期左室後壁後退速度が低下することを示したが[4]，これは組織パルスドプラ法で部位③のEwが低値であることと同一の所見である．

心エコー図によるDMDの左室拡張障害に関しては見解が分かれていた．GoldbergはMモードによる左室壁厚の変化率に注目し，DMDでは左室壁は薄いものの，収縮期の肥厚率は正常児と差を認めないのに対して，拡張早期の壁のひ薄率は低値であるとし，この異常がDMDで早期から出現すると報告した[3]．一方，Takenakaらは拡張期の指標としてパルスドプラ法の左室流入血流のA/Eを用いて検討した．それによると，左室駆出率の低下を認めたDMD　15例中13例はA/Eが異常高値を示さず，収縮能障害のある例の大部分で弛緩障害を認めなかった[2]．

最近，組織パルスドプラ法によるEwが拡張早期の指標として有用であるとの報告が散見される．Okiらは左室後壁のEwが左室圧曲線の下行脚時定数Tと相関を有し，左室拡張期指標として有用であると報告した[11]．Sohnらは前負荷を増加または減少すると，それに伴い左室流入血流のE波は増高または減高するが，四腔断面の僧帽弁輪部のEwは変動しないことを示した[12]．そして，Ewは前負荷の影響を受けにくく，左室流入血流A/Eで見られる偽正常化パターンを呈さないことから，新しい左室拡張期指標として有用であると報告した．Rodriguezらは，肥大心と正常心とで，左室流入血流のA/Eと四腔断面の僧帽弁輪部のAw/Ewとの関係を対比し，肥大心ではA/Eに比してAw/Ewが高値であることを示した．その理由として

Presented by Medical*Online

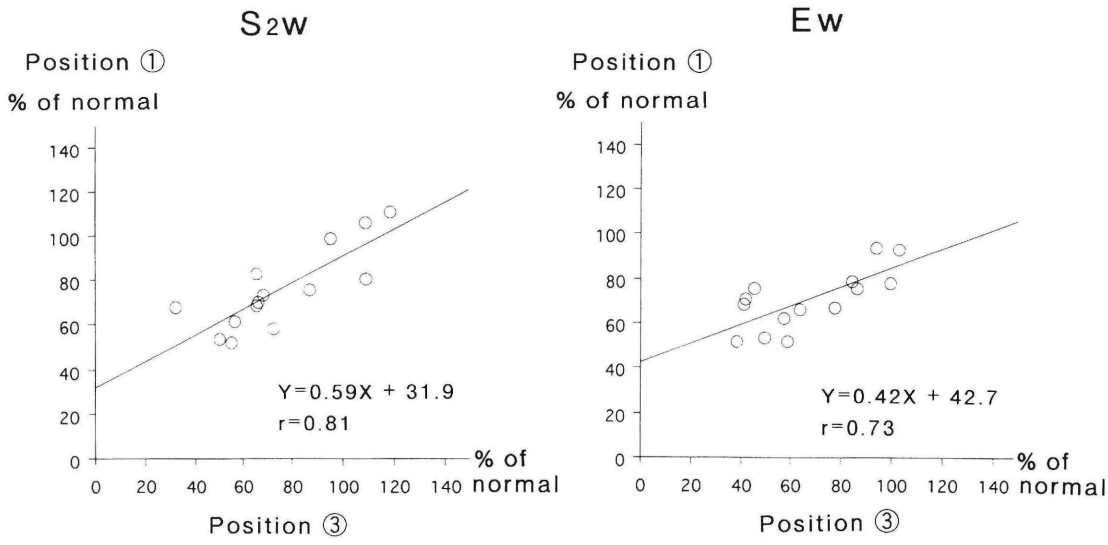

図5　運動方向による壁運動速度の対比
DMD 14例で，長軸方向（部位①）および短軸方向（部位③）の運動速度を対比した．
左図はS2w，右図はEwである．いずれも各症例の心拍数から求めた正常予測値に対する% of normal値で示した．

肥大心の中には左室弛緩障害が高度となりA/Eが低下し偽正常化する例が含まれ，その様な例でもAw/Ewは高値である可能性を指摘した[5]．

本研究の結果をこれらの報告にあてはめると，DMDではEwがいずれの部位でも低速であることから，拡張早期運動が障害されていると推察される．心拍補正した場合，左室流入血流のA/Eは正常群と有意差がなく，本研究のDMD群の中には左室流入血流の偽正常化例が含まれた可能性がある．

また，長軸方向と短軸方向のいずれにおいても，S2wが正常にもかかわらずEwが低下した症例が20～30%存在した．この結果は，「DMDには拡張機能障害が先行する症例が存在する」ことを示唆しており，Goldbergらの説[3]を支持している．DMDにおける心機能評価に際しては，収縮機能のみならず拡張機能にも注意を払う必要があろう．

4．運動方向による心機能障害の差異

心室は三次元構造を有し，短軸方向運動のみならず長軸方向運動，回転運動，ねじれ運動など複雑な運動様式を示す．従来の心エコー図検査では短軸方向の分析が主体であったが，最近では，組織パルスドプラ法や弁輪部Mモードによる長軸方向の心機能解析が注目されている[13]．

左室収縮能の低下例で，左室長軸方向と短軸方向のSw（またはS2w）を組織パルスドプラ法で対比した検討によると，左室駆出率の低下に相関して長軸方向の運動速度は低下するのに対して，短軸方向の運動速度は保持される[14]．DMDでも短軸方向に比して長軸方向の運動速度の低下例が多い傾向を認めたが，有意差はなかった．これは，今回の検討例に心機能障害の進行した例が多く含まれていたためとも考えられ，今後，軽症例を含めて検討する必要があろう．

拡張機能に関しては，Rychikらは健常児の左室短軸と長軸方向の組織パルスドプラ波形を検討し，両者のAw/Ew値には差があることを報告した[8]．しかし，現時点ではその意義は不明である．本研究では，DMDで短軸方向と長軸方向のEwの低下の頻度を対比したが有意差はなかった．

5．本研究の問題点と展望

組織パルスドプラ法では探触子に対する心筋の速度情報を見ており，心臓自体の動きが除去されていない．最近では，それを解決する目的で，短軸断面で心筋内膜速度を心筋外膜速度の差を心筋壁厚で除した心筋速度勾配（myocardial velocity gradient）という指標も考案された[15]．より詳細な心機能解析のためにはその様な指標を用いる必要があろう．また，四腔断面の検討ではドプラ入射角の補正を施行しておらず，運動速度を過小評価している可能性が否定できない．更に，

Presented by Medical*Online

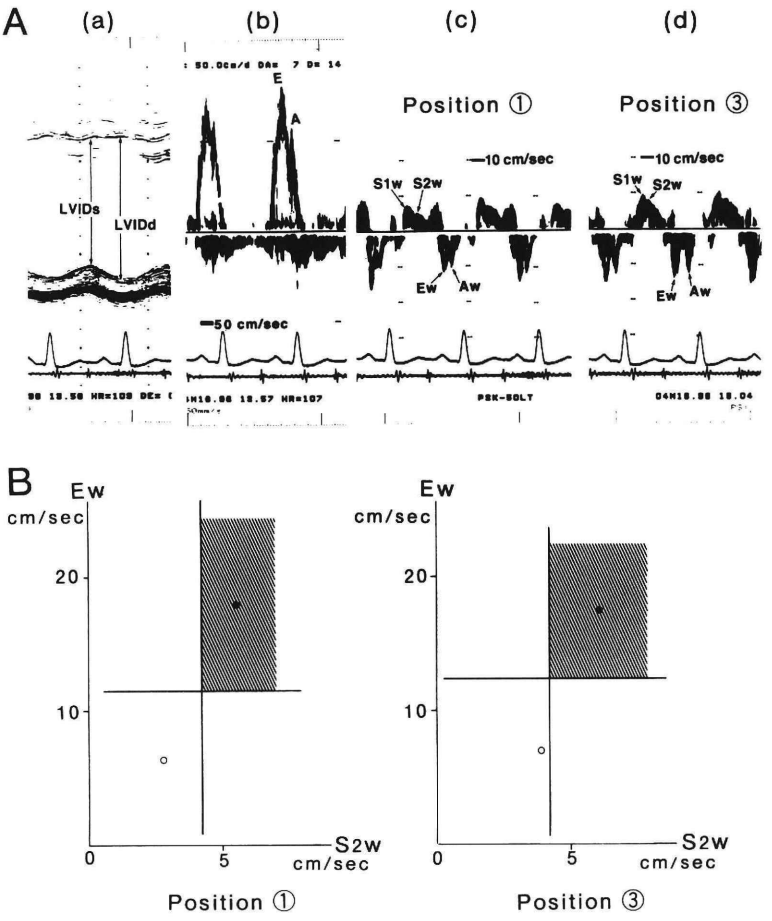

図6　症例呈示（17歳 DMD 男性）
A：(a) 左室の M モード．LVIDd＝左室拡張末期径，LVIDs＝左室収縮末期径．(b) 左室流入血流．E＝拡張早期血流，A＝心房収縮期血流．(c) 部位①での組織パルスドプラ所見．(d) 部位③での組織パルスドプラ所見．
B：正常群の平均値±2SD を正常領域（斜線の部位）とし，S2w と Ew をプロットした．●は正常群の平均値，○は本症例を示す．

本研究は入院患者を対象としたため心機能障害の進行した例が多く含まれた．組織パルスドプラ法が従来の心エコー図指標に比して鋭敏かどうかの判定には，軽症例を含めた検討や同一症例の経時的変化の検討が重要であろう．

この様な問題点を有するものの，組織パルスドプラ法により，今まで困難であった長軸方向の運動解析が容易になった．また，心筋運動は反射強度の強いドプラ信号となるため，断層では画像の不鮮明な症例でも明瞭なパルスドプラ法の記録が可能である．収縮および拡張期運動速度を図6の如くプロットすれば，「心筋の局所運動」という観点からの患者の収縮期・拡張期の心機能障害を表現できる．

今後，種々の疾患で検討を重ねることにより，組織パルスドプラ法の有用性と限界が更に明らかとなるであろう．

文　献

1) Heymsfield SB, McNish T, Perkins JV, Felner JM: Sequence of cardiac changes in Duchenne muscular dystrophy. Am Heart J 1978; 95: 283—294
2) Takenaka A, Yokota M, Iwase M, Miyaguchi K, Hayashi H, Saito H: Discrepancy between systolic and diastolic dysfunction of the left ventricle in patients with Duchenne muscular

Presented by Medical*Online

dystrophy. Eur Heart J 1993; 14: 669—676
3) Goldberg SJ, Feldman L, Reinecke C, Stern LZ, Sahn DJ, Allen HD: Echocardiographic determination of contraction and relaxation measurements of the left ventricular wall in normal subjects and patients with muscular dystrophy. Circulation 1980; 62: 1061—1068
4) Kovick RB, Fogelman AM, Abbasi AS, Peter JB, Pearce ML: Echocardiographic evaluation of posterior left ventricular wall motion in muscular dystrophy. Circulation 1975; 52: 447—454
5) Rodriguez L, Garcia M, Ares M, Griffin BP, Nakatani S, Thomas JD: Assessment of mitral annular dynamics during diastole by Doppler tissue imaging: Comparison with mitral Doppler inflow in subjects without heart disease and in patients with left ventricular hypertrophy. Am Heart J 1996; 131: 982—987
6) Garcia MJ, Rodriguez L, Ares M, Griffin BP, Thomas JD, Klein AL: Differentiation of constrictive pericarditis from restrictive cardiomyopathy: Assessment of left ventricular diastolic velocities in longitudinal axis by Doppler tissue imaging. J Am Coll Cadiol 1996; 27: 108—114
7) 森　一博，真鍋哲也，松岡　優，黒田泰弘，北川哲也，多田羅勝義：心筋内パルスドプラ法による小児の左室壁運動の解析．日小循環　1997; 13: 40—46
8) Rychik J, Tian ZY: Quantitative assessment of myocardial tissue velocity in normal children with Doppler tissue imaging. Am J Cardiol 1996; 77: 1254—1257
9) Garcia MJ, Rodriguez L, Ares M, Griffin BP, Klein AL, Stewart WJ, Thomas JD: Myocardial wall velocity assessment by pulsed Doppler tissue imaging: Characteristic findings in normal subjects. Am Heart J 1996; 132: 648—656
10) Isaaz K, Munoz-del-Romeral L, Lee E, Schiller NB: Quantitation of the motion of the cardiac base in normal subjects by Doppler echocardiography. J Am Soc Echocardiogr 1993; 6: 166—176
11) Oki T, Tabata, T, Yamada H, Wakatsuki T, Shinohara H, Nishikado A, Iuchi A, Fukuda N, Ito S: Clinical applicartion of pulsed Doppler tissue imaging for assessing abnormal left ventricular relaxation. Am J Cardiol 1997; 79: 921—928
12) Sohn DW, Chai IH, Lee DJ, Kim HC, Kim HS, Oh BH, Lee MM, Park YB, Choi YS, Seo JD, Lee YW: Assessment of mitral annulus velocity by Doppler tissue imaging in the evaluation of left ventricular diastolic function. J Am Coll Cardiol 1997; 30: 474—480
13) Simpson IA: Echocardiographic assessment of long axis function: A simple solution to a complex problem? Heart 1997; 78: 211—212
14) 清水優美，中谷　敏，上松正朗，田中教雄，大森文夫，宮武邦夫：左心室短軸方向収縮と長軸方向収縮の生理的意義：組織ドプラ法を用いた検討．Jpn J Med Ultrasonics　1996; 23 (Suppl I): 92
15) Uematsu M, Miyatake K, Tanaka N, Matsuda H, Sano A, Yamazaki N, Hirama M, Yamagishi M: Myocardial velocity gradient as a new indicator of regional left ventricular contraction: Detection by a two-dimensional tissue Doppler Imaging technique. J Am Coll Cardiol 1995; 26: 217—223
16) 中谷茂和，谷口　昴，新垣義夫，神谷哲郎：超音波パルスドプラ法による小児の心室流入路流出路血流像の検討．日小児会誌　1986; 90: 2039—2048

Presented by Medical*Online

Analysis of Myocardial Wall Velocity by Pulsed Doppler Tissue Imaging in Patients with Duchenne Muscular Dystrophy

Kazuhiro Mori[1], Suguru Matsuoka[1], Yasuhiro Kuroda[1], Yasunobu Hayabuchi[1], Tetsuya Kitagawa[2], Katsunori Tatara[3] and Tetsuya Manabe[4]

[1]Department of Pediatrics, Tokushima University School of Medicine
[2]Department of Cardiovascular Surgery, Tokushima University School of Medicine
[3]Department of Pediatrics, National Sanatorium Tokushima Hospital
[4]Department of Pediatrics, Kouchi Red-Cross Hospital

Myocardial wall velocity was assessed by pulsed Doppler tissue imaging in 14 patients with Duchenne muscular dystrophy (DMD). Sixteen normal children served as controls. The sample volume was placed at 4 positions, as follows: anteroseptal and posterior walls at the papillary muscle level in the parasternal short-axis view, and mid portions of interventricular septum and free wall in the apical four-chamber view.

In all 4 sampling positions, the peak velocities during systole (Sw or S2w) and early diastole (Ew) were lower in patients with DMD. However, the peak velocity during atrial systole (Aw) was not significantly different between two groups. Even after correction with heart rate, both Sw (or S2w) and Ew were significantly lower, and the Aw/Ew ratio was higher in patients with DMD. Three (21%) and 4 (29%) patients with DMD showed low Ew in spite of normal S2w in free wall and posterior wall of the left ventricle, respectively. This indicates that disturbance of early diastolic expansion is more predominant than systolic dysfunction in some patients with DMD.

Our study showed that the peak left ventricular myocardial velocity was decreased during systole and early diastole in both short and long axis directions in patients with DMD. Pulsed Doppler tissue imaging would allow noninvasive evaluation of left ventricular long axis function which had been difficult by conventional echocardiographic techniques.

Presented by Medical*Online