第30回 日本小児循環器学会

近畿・中四国地方会

日 時 ： 平成２８年２月２８日（日）
午前８時５０分～午後１８時００分

会 場 ： 大阪市立総合医療センター ３Ｆ「さくらホール」
〒534-0021 大阪市都島区都島本通 2 丁目 13 番 22 号
ＴＥＬ：06-6929-1221（代表）

＊ 会場案内は最終の頁に掲載してあります

会 長 ： 檜 垣 高 史
（愛媛大学大学院医学系研究科 地域小児・周産期学講座）

事務局 愛媛大学大学院医学系研究科 地域小児・周産期学講座
〒791-0295 愛媛県東温市志津川
ＴＥＬ：089-960-5068 ＦＡＸ：089-960-5071

【演者、座長、参加者の皆さまへ】

1．参 加 費：3，000円

2．演題発表：

一 般 演 題：　口演　5分、討論　3分

シンポジウム：　口演　7分、討論　4分

（時間厳守にご協力ください）

3．ＰＣプレゼンテーション：発表はＰＣプレゼンテーションのみでお願いいたします。発表者は必ずご自身のコンピュータ、ＡＣアダプタ、映像 出力端子（ＶＧＡ：miniDsub-15pin）を御持参下さい。発表用コンピュータは用意しません。ＵＳＢやＣＤ－ＲＯＭ等のメディアによる発表は受付いたしません。

4．日本小児科学会専門医制度研修単位　：4単位

5．日本小児循環器学会専門医制度研修単位　：8単位

（演者または座長は3単位加算）

【運営委員会】

時 間　：12時00分～12時50分

場 所　：大阪市立総合医療センター　３階大会議室

昼食代　：2,000円

【日程表】

大阪市立総合医療センター		
さくらホール		3階 大会議室
開会あいさつ	【会長】 檜垣 高史	
第1セッション 9：00～9：35	【座長】 小沼 武司	
シンポジウムI 「冠動脈奇形と突然死」 9：35～10：30	【座長】 安田 謙二 松久 弘典	
第2セッション 10：40～11：15	【座長】 平 将生	
第3セッション 11：15～11：55	【座長】 栄徳 隆裕	
休憩・昼食 12：00～13：00		運営委員会 12：00～12：50
シンポジウムII 「Critical Cases」 13：00～13：55	【座長】 鎌田 政博 山岸 正明	
第4セッション 13：55～14：35	【座長】 林 知宏	
事務報告・休憩 14：35～14：50		
シンポジウムIII 「低出生体重児の治療戦略」 14：50～15：35	【座長】 江原 英治 盤井 成光	
第5セッション 15：35～16：15	【座長】 高田 秀実	
第6セッション 16：25～17：05	【座長】 小嶋 愛	
第7セッション 17：05～17：45	【座長】 西野 貴子	
閉会あいさつ 次期会長あいさつ	打田 俊司 【次期会長】 片山 博視	

開会あいさつ

会長：檜垣 高史（愛媛大学大学院医学系研究科 地域小児・周産期学講座）

09:00～09:35

第１セッション

座長：小沼　武司（三重大学病院 心臓血管外科）

１）　心筋虚血発作を繰り返した純型肺動脈閉鎖症(PAIVS)の一例

徳島大学大学院　小児医学分野[1]、心臓血管外科[2]

小野　朱美[1]、早渕　康信[1]、阪田　美穂[1]、北市　隆[2]、木下　肇[2]、
荒瀬　裕己[2]、北川　哲也[2]、香美　祥二[1]

２）　冠動脈肺動脈瘻を合併する肺動脈閉鎖、心室中隔欠損、MAPCA の１例

兵庫県立尼崎総合医療センター　心臓血管外科[1]、小児循環器内科[2]

村山　友梨[1]、藤原　慶一[1]、大野　暢久[1]、岡田　達治[1]、吉澤　康祐[1]、
植野　剛[1]、川崎　有亮[1]、渡辺　謙太郎[1]、加藤　おと姫[1]、坂崎　尚徳[2]、
鶏内　伸二[2]、石原　温子[2]、松岡　道夫[2]、稲熊　洸太郎[2]

３）　冠動脈異常をともなう PAIVS の治療成績

岡山大学病院　心臓血管外科

衛藤　弘城、小谷　恭弘、小松　弘明、枝木　大治、佐野　俊和、木村　紘爾、
堀尾　直裕、小林　純子、藤井　泰宏、黒子　洋介、大澤　晋、増田　善逸、
新井　禎彦、笠原　真悟、佐野　俊二

４）　胎児期より PAIVS、sinosoidal communication が疑われ、出生後左冠動脈の走行異常を認めた右室低形成、肺動脈閉鎖症の１例

大阪医科大学　小児科

小田中　豊、片山　博視、尾崎　智康、岸　勘太、藤田　大輔、本橋　宣和、
根本　慎太郎、玉井　浩

09:35～10:30

シンポジウムⅠ「 冠動脈奇形と突然死 」

座長：安田　謙二（島根大学医学部附属病院　小児科）

座長：松久　弘典（兵庫県立こども病院　心臓血管外科）

５）他の先天性心疾患を伴わない冠動脈奇形の経験

三重大学大学院医学系研究科　小児科学分野[1]、胸部心臓血管外科学[2]

山下　敦士[1]、大橋　啓之[1]、三谷　義英[1]、大槻　祥一郎[1]、淀谷　典子[1]、
澤田　博文[1]、早川　豪俊[1]、夫津木　綾乃[2]、阪本　瞬介[2]、小沼　武司[2]、
新保　秀人[2]、駒田　美弘[1]

６）先天性心疾患術後に問題となった冠動脈奇形・起始異常
（ファロー四徴根治術、Jatene 手術、Ross 手術例を除く）

三重大学大学院医学系研究科　小児科学分野[1]、胸部心臓血管外科学[2]

大橋　啓之[1]、三谷　義英[1]、大槻　祥一郎[1]、淀谷　典子[1]、澤田　博文[1]、
早川　豪俊[1]、夫津木　綾乃[2]、阪本　瞬介[2]、小沼　武司[2]、新保　秀人[2]、
駒田　美弘[1]

７）左室梗塞部位の心筋切除を行った左冠動脈肺動脈起始症患児の術後経過

京都府立医科大学　小児循環器・腎臓科[1]、小児心臓血管外科[2]

梶山　葉[1]、竹下　直樹[1]、遠藤　康裕[1]、渡辺　幸典[1]、西川　幸佑[1]、
森下　祐馬[1]、久保　慎吾[1]、浅田　大[1]、河井　容子[1]、池田　和幸[1]、
奥村　謙一[1]、中川　由美[1]、西田　眞佐志[1]、糸井　利幸[1]、濵岡　建城[1]
山岸　正明[2]

８）　冠動脈起始異常の心臓 CT 検査における定量的評価

愛媛大学大学院医学系研究科　小児科[1]、心臓血管・呼吸器外科[2]

田代　良[1]、檜垣　高史[1]、宮田　豊寿[1]、山内　俊史[1]、渡部　竜助[1]、
森谷　友造[1]、千阪　俊行[1]，高橋　由博[1]、村尾　紀久子[1]、髙田　秀実[1]、
太田　雅明[1]、小西　恭子[1]、中野　威史[1]、松田　修[1]、山本　英一[1]、
石井　榮一[1]、小嶋　愛[2]、打田　俊司[2]

９）院外心停止を契機に診断された左冠動脈肺動脈起始の 14 歳女子例
−学校心臓検診の心電図、心音図所見の後方視的検討−

島根大学医学部　小児科[1]、心臓血管外科[2]

安田　謙二[1]、田部　有香[1]、中嶋　滋記[1]、虫本　雄一[1]、山口　清次[1]、
城　麻衣子[2]、藤本　欣史[2]、織田　禎二[2]

10:40～11:15
第２セッション

座長：平　将生（大阪大学 心臓血管外科）

１０）冠動脈起始異常を伴う単一流出路疾患に対する外科治療戦略の考察

島根大学　小児心臓外科[1]、心臓外科[2]、小児科[3]、鳥取大学　小児科[4]

藤本　欣史[1]、城　麻衣子[1]、伊藤　恵[2]、末廣　章一[2]、織田　禎二[2]、
田部　有香[3]、中嶋　滋樹[3]、安田　謙二[3]、山口　清次[3]、坂田　晋史[4]、
倉信　裕樹[4]、橋田　祐一郎[4]、美野　陽一[4]、神崎　晋[4]

１１）Ross 手術に CABG を同時施行した１例

京都府立医科大学　小児医療センター　小児心臓血管外科[1]、
京都府立医科大学　心臓血管外科[2]

本宮　久之[1]、山岸　正明[1]、宮崎　隆子[1]、前田　吉宣[1]、加藤　伸康[1]、
浅田　聡[1]、夜久　均[2]

１２）Fallot 四徴症に合併した冠動脈走行異常３例の経験

三重大学医学部大学院医学研究科　胸部心臓血管外科[1]、小児科[2]

小沼　武司[1]、阪本　瞬介[1]、夫津木　綾乃[1]、鈴木　尚史[2]、山下　敦士[2]、
岡村　聡[2]、大橋　啓之[2]、澤田　博文[2]、三谷　義英[2]、駒田　美弘[2]、
新保　秀人[1]

１３）大動脈弁上狭窄症に伴う冠動脈狭窄に対する冠動脈形成を要した４例

兵庫県立こども病院　心臓血管外科

山本　真由子、大嶋　義博、圓尾　文子、長谷川　智巳、松久　弘典、
岩城　隆馬、松島　峻介

11:15～11:55
第３セッション
座長：栄徳　隆裕（岡山大学大学院医歯薬学総合研究科 小児医科学）

１４）川崎病冠動脈病変に対するCABGと、そのMDCTによる追跡
近畿大学医学部　小児科学教室

丸谷　怜、今岡　のり、草野　信義、篠原　徹、竹村　司

１５）確定診断が困難であったファロー四徴術後感染性心内膜炎再発の一例
大阪大学医学部付属病院 心臓血管外科

久呉　洋介、上野　高義、小澤　秀登、平　将生、奥田　直樹、戸田　宏一、
倉谷　徹、澤　芳樹

１６）3D cine Phase Contrast MRIによるフォンタン術後血流評価の試み
～Lateral tunnel TCPC と Extracardiac TCPCの比較～
倉敷中央病院　小児科

河本　敦、脇　研自、小寺　達郎、松本　祥美、水戸守　真寿、荻野　佳代、
林　知宏、新垣　義夫

１７）金属アレルギーと思われるpacing不全の１例
兵庫県立こども病院、心臓血管外科[1]、循環器科[2]

松久　弘典[1]、大嶋　義博[1]、圓尾　文子[1]、長谷川　智巳[1]、岩城　隆馬[1]、
松島　峻介[1]、山本　真由子[1]、小川　禎治[2]、田中　敏克[2]、城戸　佐知子[2]

１８）自然抜歯後に発症した感染性心内膜炎の１例
和歌山県立医科大学　小児科[1]、心臓血管外科[2]

土橋　智弥[1]、垣本　信幸[1]、末永　智浩[1]、武内　崇[1]、鈴木　啓之[1]、
岡　徳彦[2]、柴田　深雪[2]、西村　好晴[2]、岡村　吉隆[2]

12:00～13:00　　休憩・昼食

12:00～12:50　　運営委員会（３階大会議室）

13:00～13:55

シンポジウムⅡ「 Critical Cases 」

座長：鎌田　政博（広島市立広島市民病院　循環器小児科）

座長：山岸　正明（京都府立医科大学 小児心臓血管外科）

１９）Fontan 術後 protein losing enteropathy, plastic bronchitis への治療介入に対する検討

倉敷中央病院　小児科

上田　和利、荻野　佳代、林　知宏、脇　研自、新垣　義夫

２０）急性心筋梗塞に対して血栓吸引術を施行したフォンタン術後の６歳男児例

大阪府立母子保健総合医療センター　小児循環器科[1]、心臓血管外科[2]

青木　寿明[1]、田中　智彦[1]、平野　恭悠[1]、河津　由紀子[1]、稲村　昇[1]、盤井　成光[2]、萱谷　太[1]

２１）胎児水腫で緊急帝王切開にて出生した左室心筋緻密化障害(LVNC)の１例

兵庫県立尼崎総合医療センター　小児循環器内科[1]、心臓血管外科[2]

稲熊　洸太郎[1]、松岡　道生[1]、石原　温子[1]、鷄内　伸二[1]、渡辺　謙太郎[2]、村山　友梨[2]、川崎　有亮[2]、植野　剛[2]、吉澤　康祐[2]、岡田　達治[2]、大野　暢久[2]、藤原　慶一[2]、坂崎　尚徳[1]

２２）大動脈肺動脈窓、房室中隔欠損、大動脈弓離断を合併した CHARGE 症候群の一例

大阪府立母子保健総合医療センター　小児循環器科[1]、心臓血管外科[2]

杉辺　英世[1]、稲村　昇[1]、江見　美杉[1]、平野　恭悠[1]、松尾　久美代[1]、田中　智彦[1]、青木　寿明[1]、河津　由紀子[1]、萱谷　太[1]、富永　佑児[2]、小森　元貴[2]、山内　早苗[2]、磐井　成光[2]、川田　博昭[2]

２３）高度の肺血管病変・肺高血圧を伴った進行性孤立性肺静脈狭窄の双胎児

国立循環器病研究センター　小児循環器科[1]、臨床病理科[2]

松村　雄[1]、岩朝　徹[1]、三宅　啓[1]、坂口　平馬[1]、北野　正尚[1]、黒嵜　健一[1]、津田　悦子[1]、山田　修[1]、白石　公[1]、池田　善彦[2]、植田　初江[2]

13:55～14:35
第４セッション

座長：林　知宏（倉敷中央病院 小児科）

２４）危急性先天性心疾患除外目的の産科用エコーで偶発的に発見される心房中隔欠損の管理

独立行政法人地域医療機能推進機構滋賀病院　小児科

岡川　浩人

２５）RS ウイルス感染を契機に発見された右肺動脈大動脈起始症（AOPA）の１例

兵庫県立こども病院　循環器科[1]、心臓血管外科[2]

谷口　由記[1]、亀井　直哉[1]、平海　良美[1]、三木　康暢[1]、祖父江　俊樹[1]、
小川　禎治[1]、富永　健太[1]、藤田　秀樹[1]、田中　敏克[1]、城戸　佐知子[1]、
松島　峻介[2]、圓尾　文子[2]、大嶋　義博[2]

２６）第３・４弓由来と考えられた、頸部大動脈弓、double-barrelled aorta の１例

大阪市立総合医療センター小児医療センター 小児循環器内科[1]、小児不整脈科[2]

原田　太郎[1]、江原　英治[1]、押谷　知明[1]、數田　高生[1]、佐々木　赳[1]、
川崎　有希[1]、村上　洋介[1]、渡辺　重朗[2]、吉田　葉子[2]、鈴木　嗣敏[2]

２７）機能的三尖弁閉鎖を呈した肺動脈弁欠損の１例

兵庫県立こども病院　循環器科[1]、心臓血管外科[2]

三木　康暢[1]、田中　敏克[1]、谷口　由記[1]、祖父江　俊樹[1]、平海　良美[1]、
福田　旭伸[1]、亀井　直哉[1]、小川　禎治[1]、富永　健太[1]、藤田　秀樹[1]、
城戸　佐知子[1]、山本　真由子[2]、松島　峻介[2]、岩城　隆馬[2]、松久　弘典[2]、
長谷川　智巳[2]、圓尾　文子[2]、大嶋　義博[2]

２８）大動脈縮窄術後に僧帽弁狭窄が進行した Turner 症候群の一例

大阪大学医学部附属病院　小児科[1]，　心臓血管外科[2]

廣瀬　将樹[1]、高橋　邦彦[1]、成田　淳[1]、三原　聖子[1]、鳥越　史子[1]、
髭野　亮太[1]、豊川　冨子[1]、石田　秀和[1]、奥田　直樹[2]、金谷　知潤[2]、
小澤　秀登[2]、平　将生[2]、上野　高義[2]、澤　芳樹[2]、小垣　滋豊[1]、
大薗　恵一[1]

14:35～14：50　　事務報告・休憩

14:50～15:35

シンポジウムⅢ「 低出生体重児の治療戦略 」

座長：江原　英治（大阪市立総合医療センター 小児循環器内科）

座長：盤井　成光（大阪府立母子保健総合医療センター 心臓血管外科）

２９）超低出生体重のファロー四徴症の一例

岡山大学病院　心臓血管外科[1]、倉敷中央病院　小児科[2]

枝木　大治[1]、小谷　恭弘[1]、黒子　洋介[1]、小松　弘明[1]、佐野　俊和[1]、木村　鉱爾[1]、堀尾　直裕[1]、小林　純子[1]、衛藤　弘城[1]、藤井　泰宏[1]、大澤　晋[1]、増田　善逸[1]、笠原　真悟[1]、新井　禎彦[1]、荻野　佳代[2]、林　知宏[2]、脇　研二[2]、佐野　俊二[1]

３０）低出生体重児における肺血流動脈管依存性心疾患の術前管理

倉敷中央病院　小児科

林　知宏、小寺　達朗、松本　祥美、水戸守　真寿、上田　和利、荻野　佳代、脇　研自、新垣　義夫

３１）2000g 以下の低体重児に対する肺動脈絞扼術の経験

兵庫県立こども病院　心臓血管外科

岩城　隆馬、大嶋　義博、圓尾　文子、長谷川　智巳、松久　弘典、松島　峻介、山本　真由子

３２）両側肺動脈絞扼術を施行した低出生体重児５例の検討

愛媛大学大学院医学系研究科　心臓血管呼吸器外科[1]、小児科[2]

小嶋　愛[1]、村上　貴志[1]、阪下　祐司[1]、鹿田　文昭[1]、打田　俊司[1]、泉谷　裕則[1]、宮田　豊寿[2]、田代　良[2]、山内　俊史[2]、森谷　友造[2]、太田　雅明[2]、髙田　秀実[2]、檜垣　高史[2]

15:35～16:15
第５セッション

座長：髙田　秀実（愛媛大学大学院医学系研究科 小児科）

３３）MR を合併した巨大左房瘤に対する１手術例

大阪市立総合医療センター　小児心臓血管外科[1]、小児循環器内科[2]、
小児不整脈科[3]

井手　亨[1]、西垣　恭一[1]、川平　洋一[1]、渡邊　卓次[1]、押谷　知明[2]、
數田　高生[2]、中村　香絵[2]、佐々木　赳[2]、川崎　有希[2]、渡辺　重朗[3]、
吉田　葉子[3]、鈴木　嗣敏[3]、江原　英治[2]、村上　洋介[2]

３４）胎児期より心臓腫瘍を認めた結節性硬化症の２例

愛媛県立中央病院　小児科[1]、新生児内科[2]、市立宇和島病院　小児科[3]

髙橋　由博[1,2]、渡部　竜助[3]、中野　威史[1]、山本　英一[1]

３５）巨大右心耳瘤の１例

国立循環器病研究センター　小児循環器科[1]、心臓血管外科[2]、病理部[3]

伊藤　裕貴[1]、宮﨑　文[1]、東田　昭彦[2]、帆足　孝也[2]、松山　高明[3]、
羽山　陽介[1]、　白石　公[1]、大内　秀雄[1]、津田　悦子[1]、山田　修[1]

３６）循環破綻を来すほど巨大な心臓横紋筋腫に対し、救命のため everolimus を使用した一例

岡山大学病院　小児循環器科

重光　祐輔、平井　健太、福嶋　遥佑、栄徳　隆裕、栗田　佳彦、近藤　麻衣子、
馬場　健児、大月　審一

３７）Amplatzer vascular plug II（AVP II）による閉鎖術を行った乳児 PDA の一例

広島市立広島市民病院　循環器小児科

森藤　祐次、鎌田　政博、中川　直美、石口　由希子、岡田　清吾、
松扉　真祐子、岡本　健吾

16:25～17:05
第６セッション
座長：小嶋　愛（愛媛大学大学院医学系研究科 心臓血管・呼吸器外科）

３８）心房中隔欠損症に左上大静脈遺残を合併した１歳未満の症例の検討
近畿大学　心臓血管外科

西野　貴子、佐賀　俊彦、湯上　晋太郎、宮下　直也

３９）高度三尖弁逆流を伴う修正大血管転位症に対し、
double switch operation+両方向性 Glenn 手術を施行した１例
大阪府立母子保健総合医療センター　心臓血管外科[1]、小児循環器科[2]

富永　佑児[1]、盤井　成光[1]、山内　早苗[1]、小森　元貴[1]、萱谷　太[2]、
稲村　昇[2]、川田　博昭[1]

４０）Van Praagh A3 型の総動脈幹症に対して２期的修復術を施行した１例
大阪市立総合医療センター　小児心臓血管外科[1]、小児循環器内科[2]、
小児不整脈科[3]

渡邊　卓次[1]、西垣　恭一[1]、川平　洋一[1]、井手　亨[1]、押谷　知明[2]、
數田　高生[2]、中村　香絵[2]、佐々木　赳[2]、川崎　有希[2]、渡辺　重朗[3]、
吉田　葉子[3]、鈴木　嗣敏[3]、江原　英治[2]、村上　洋介[2]

４１）先天性僧帽弁狭窄症の早期乳児例
兵庫県立こども病院　心臓血管外科

松島　峻介、大嶋　義博、圓尾　文子、長谷川　智巳、松久　弘典、
岩城　隆馬、山本　真由子

４２）術前に菲薄化心室中隔、心尖部が欠損した右室を合併した
ファロー四徴症の１例
京都大学　心臓血管外科[1]、小児科[2]

中田　朋宏[1]、池田　義[1]、南方　謙二[1]、山崎　和裕[1]、上原　京勲[1]、
坂本　和久[1]、中津　太郎[1]、黒田　悠規[1]、原　寛幸[1]、馬場　志郎[2]、
豊田　直樹[2]

17:05～17：45
第７セッション
座長：西野　貴子（近畿大学医学部附属病院 心臓血管外科）

４３）肺動脈幹温存法 Norwood 変法を行い気管支軟化症が改善した
左心低形成症候群の一例

三重大学大学院医学系研究科　胸部心臓血管外科[1]、
三重大学医学部附属病院　小児科[2]

阪本　瞬介[1]、小沼　武司[1]、夫津木　綾乃[1]、平野　玲奈[1]、小暮　周平[1]、
山本　直樹[1]、真栄城　亮[1]、金光　真治[1]、新保　秀人[1]、大橋　啓之[2]、
澤田　博文[2]、三谷　義英[2]

４４）生体内組織形成技術による自家移植用組織（バイオチューブパッチ）を
用いた肺動脈形成の経験

京都府立医科大学病院　小児医療センター　小児心臓血管外科[1]、
京都府立医科大学　外科学講座　心臓血管外科学部門[2]、
国立循環器センター研究所　先進医工学センター　生体工学部[3]

加藤 伸康[1]、山岸 正明[1]、宮崎 隆子[1]、前田 吉宣[1]、浅田 聡[1]、本宮 久之[1]、
山南 将志[2]、神田 圭一[2]、夜久 均[2]、中山 泰秀[3]

４５）Ebstein 奇形様の共通房室弁を有する単心室症例に対し
cone reconstruction を行った１例

大阪府立母子保健総合医療センター　心臓血管外科[1]、小児循環器科[2]

山内　早苗[1]、川田　博昭[1]、盤井　成光[1]、小森　元貴[1]、富永　佑児[1]、
萱谷　太[2]、稲村　昇[2]、河津　由紀子[2]、青木　寿明[2]、田中　智彦[2]、
平野　恭悠[2]、松尾　久実代[2]、江見　美杉[2]、杉辺　英世[2]

４６）シャント術に用いた奇静脈で右肺動脈を再建した右肺動脈欠損症の１例

四国こどもとおとなの医療センター　小児循環器科[1]、小児心臓血管外科[2]

大西 達也[1]、福留 啓祐[1]、奥 貴幸[1]、宮城 雄一[1]、寺田 一也[1]、太田 明[1]、
川人 智久[2]、江川 善康[2]

４７）左心低形成症例に対し２心室修復を行った３症例

岡山大学大学院医歯薬学総合研究科

佐野　俊和、小谷　恭弘、枝木　大治、小松　弘明、木村　紘爾、堀尾　直裕、
黒子　洋介、新井　禎彦、笠原　真悟、佐野　俊二

17：55～

閉会あいさつ

打田　俊司（愛媛大学大学院医学系研究科 心臓血管・呼吸器外科）

次期会長あいさつ

片山　博視（大阪医科大学 小児科教室）

抄　録　集

一般演題

シンポジウム

1） 心筋虚血発作を繰り返した純型肺動脈閉鎖症(PAIVS)の一例

徳島大学大学院　小児医学分野[1]、心臓血管外科[2]

小野　朱美[1]、早渕　康信[1]、阪田　美穂[1]、北市　隆[2]、木下　肇[2]、
荒瀬　裕己[2]、北川　哲也[2]、香美　祥二[1]

純型肺動脈閉鎖・右室低形成・類洞交通・左冠動脈低形成と診断され、日齢 13 に B-T shunt 術を施行した新生児例。術後に心筋虚血発作を反復した。経過中に肺分画症の合併を診断した。B-T shunt および分画肺による冠血流盗血が問題であると考え、日齢 59 に bidirectional Glenn 術、その後、分画肺への異常血管に対してコイル塞栓術を施行した。施行後、循環動態は安定し心筋虚血発作は消失した。

2） 冠動脈肺動脈瘻を合併する肺動脈閉鎖、心室中隔欠損、MAPCA の 1 例

兵庫県立尼崎総合医療センター　心臓血管外科[1]、小児循環器内科[2]

村山　友梨[1]、藤原　慶一[1]、大野　暢久[1]、岡田　達治[1]、吉澤　康祐[1]、
植野　剛[1]、川崎　有亮[1]、渡辺　謙太郎[1]、加藤　おと姫[1]坂崎　尚徳[2]、
鶏内　伸二[2]、石原　温子[2]、松岡　道夫[2]、稲熊　洸太郎[2]

7 ヵ月の男児。診断は左冠動脈肺動脈瘻を合併する PA/VSD、MAPCA。肺血流シンチグラムで肺動脈の区域欠損は認めなかった。チアノーゼの進行を認め、6 ヵ月時（体重 6.8 kg）に Uniforcalization を行った。左冠動脈肺動脈瘻を離断した後。MAPCA を中心肺動脈に統合し、12 mm Φ PTEF graft（3 弁付き）で右室流出路を再建した。術後、肺動脈の形態は良好で、心内修復術待機中である。

3） 冠動脈異常をともなう PAIVS の治療成績

岡山大学病院　心臓血管外科

衛藤　弘城、小谷　恭弘、小松　弘明、枝木　大治、佐野　俊和、木村　紘爾、
堀尾　直裕、小林　純子、藤井　泰宏、黒子　洋介、大澤　晋、増田　善逸、
新井　禎彦、笠原　真悟、佐野　俊二

純型肺動脈閉鎖症（PAIVS）に RV-coronary artery fistula を伴う症例では、右室圧低下に伴う心筋虚血の懸念から二心室修復（BVR）は困難とされてきた。当院では fistula を伴う PAIVS に対しても段階的に右室減圧を行っており、25 例中 7 例で BVR に到達した。また、経過中に 14 例（56%）で fistula の減少あるいは消失を認めた。冠動脈異常を伴う PAIVS につき検証した。

4） 胎児期よりPAIVS、sinosoidal communicationが疑われ、出生後左冠動脈の走行異常を認めた右室低形成、肺動脈閉鎖症の1例

大阪医科大学　小児科

小田中　豊、片山　博視、尾崎　智康、岸　勘太、藤田　大輔、本橋　宣和、根本　慎太郎、玉井　浩

症例は、胎児期よりPAIVS、sinusoidal communicationを 疑われていた。妊娠38週2日、経腟分娩にて出生。右室低形成、肺動脈閉鎖症と診断。動脈管 依存性の肺血流であり、lipo-PGE1投与にて加療。sinusoidal communicationは 明らかな所見はなかった。生後1ヶ月で3.5mmのBlalock-Tausich shunt術 を施行。術中より心停止をきたし、ECMO挿入下でICUへ 帰室。ECMOの離脱を試みるも、心機能の改善なく生後2ヶ 月にて永眠となった。病理解剖にて左冠動脈は、心内へ走行異常を認めたので文献的考察を含め報告する。

5） 他の先天性心疾患を伴わない冠動脈奇形の経験

三重大学大学院医学系研究科　小児科学分野[1]、胸部心臓血管外科学[2]

山下　敦士[1]、大橋　啓之[1]、三谷　義英[1]、大槻　祥一郎[1]、淀谷　典子[1]、澤田　博文[1]、早川　豪俊[1]、夫津木　綾乃[2]、阪本　瞬介[2]、小沼　武司[2]、新保　秀人[2]、駒田　美弘[1]

冠動脈奇形については、従来は突然死で発症した剖検例の報告が多かった。最近、心エコー検査、冠動脈造影、冠動脈CTにより生前に発見される機会が増えており、本症の診断と管理が問題となる。症例は3例（RCA異常1例，LCA異常2例）。診断年齢/診断起点は生後4か月/偶然機会のエコー、1歳/川崎病精査のCAG、25歳/不整脈精査のCTであった。3例目においては冠動脈の手術介入を行った。本症の診断と治療・管理について考察する。

6） 先天性心疾患術後に問題となった冠動脈奇形・起始異常（ファロー四徴根治術、Jatene手術、Ross手術例を除く）

三重大学大学院医学系研究科　小児科学分野[1]、胸部心臓血管外科学[2]

大橋　啓之[1]、三谷　義英[1]、大槻　祥一郎[1]、淀谷　典子[1]、澤田　博文[1]、早川　豪俊[1]、夫津木　綾乃[2]、阪本　瞬介[2]、小沼　武司[2]、新保　秀人[2]、駒田　美弘[1]

先天的な冠動脈奇形・走行異常を合併したCHD（TOF根治術、Jatene手術、Ross手術例を除く）で、術後に冠動脈障害が問題となることがある。症例は4例（術前診断23例、術後診断2例）。High takeoff coronaryのDKS手術2例、RCA壁内走行合併VSD閉鎖術後心不全1例、LCA右肺動脈起始のグレン手術1例。CHDの外科治療計画、術後管理における冠動脈異常の評価について考察する。

7） 左室梗塞部位の心筋切除を行った左冠動脈肺動脈起始症患児の術後経過

京都府立医科大学　小児循環器・腎臓科[1]、小児心臓血管外科[2]

梶山　葉[1]、竹下　直樹[1]、遠藤　康裕[1]、渡辺　幸典[1]、西川　幸佑[1]、
森下　祐馬[1]、久保　慎吾[1]、浅田　大[1]、河井　容子[1]、池田　和幸[1]、
奥村　謙一[1]、中川　由美[1]、西田　眞佐志[1]、糸井　利幸[1]、濵岡　建城[1]
山岸　正明[2]

左冠動脈肺動脈起始症(ALCAPA)は、冠動脈移植術により術後、心機能の回復が期待できる疾患であるとされる。今回、梗塞による大きな心室瘤を伴ったALCAPA症例に対し、心筋切除術を同時に行い、その長期予後を観察することが出来た。術後、心エコー所見、造影検査所見、血液検査所見の改善を確認する一方で、心筋シンチ、心電図所見では切除部位に有意な異常を認めている。当院での経験および文献を踏まえて考察する。

8） 冠動脈起始異常の心臓CT検査における定量的評価

愛媛大学大学院医学系研究科　小児科[1]、心臓血管・呼吸器外科[2]

田代　良[1]、檜垣　高史[1]、宮田　豊寿[1]、山内　俊史[1]、渡部　竜助[1]、
森谷　友造[1]、千阪　俊行[1]，高橋　由博[1]、村尾　紀久子[1]、髙田　秀実[1]、
太田　雅明[1]、小西　恭子[1]、中野　威史[1]、松田　修[1]、山本　英一[1]、
石井　榮一[1]、小嶋　愛[2]、打田　俊司[2]

こどもの突然死の原因のひとつとして冠動脈起始異常との関連性が注目されているが、その頻度や病態は不明な点も多く、生活管理も含めて解決すべき課題は多い。また近年心臓CT検査の普及と精度の向上により、症状発現前に診断される機会が増加している。当院で心臓CT検査を受けた患者さんを対象に、冠動脈起始および走行異常について解析したので、文献的考察も含めて報告する。

９） 院外心停止を契機に診断された左冠動脈肺動脈起始の 14 歳女子例
−学校心臓検診の心電図、心音図所見の後方視的検討−

島根大学医学部　小児科[1]、心臓血管外科[2]

安田　謙二[1]、田部　有香[1]、中嶋　滋記[1]、虫本　雄一[1]、山口　清次[1]、
城　麻衣子[2]、藤本　欣史[2]、織田　禎二[2]

【はじめに】冠動脈疾患は小中学校児童生徒の院外心停止の主たる原因の一つであるが、症状出現前の検出は困難とされる。今回院外心停止を契機に診断された左冠動脈肺動脈起始（ALCAPA）の 14 歳女子例を経験し、発症前の学校心臓検診の心電図、心音図所見を後方視的に検討したので報告する。【症例】14 歳（中学校 3 年生）女子。小学校 4 年生頃から”運動時胸部圧迫感、冷汗”を自覚したが、胸部症状を主訴とした受診歴なし、これまでの検診で異常の指摘なし。バレーボール部の練習直後に心肺停止、自動体外式除細動器（AED）を用いた bystander CRP で蘇生、後の AED 心電図解析で初期波形は心室細動（VF）。前医で 3 日間の脳低温療法が施行され神経学的後遺症なし。VF の原因検索で ALCAPA と診断。【学校心臓検診の心電図及び心音図所見】小学校 4 年生時省略 4 誘導および心音図では左室肥大疑い、心音図正常、中学校 1 年生時 12 誘導心電図は正常であった。いずれも日本小児循環器学会の「学校心臓検診　二次健診対象者抽出のガイドライン」の抽出基準を満たさなかった。【まとめ】小中学校児童生徒の冠動脈疾患の心電図、心音図による検診抽出は困難で、狭心症症状等自覚症状に関する問診が重要である。

１０）冠動脈起始異常を伴う単一流出路疾患に対する外科治療戦略の考察

島根大学　小児心臓外科[1]、心臓外科[2]、小児科[3]、鳥取大学　小児科[4]

藤本　欣史[1]、城　麻衣子[1]、伊藤　恵[2]、末廣　章一[2]、織田　禎二[2]、
田部　有香[3]、中嶋　滋樹[3]、安田　謙二[3]、山口　清次[3]、坂田　晋史[4]、
倉信　裕樹[4]、橋田　祐一郎[4]、美野　陽一[4]、神崎　晋[4]

総動脈幹や肺動脈閉鎖などの単一流出路疾患への二心室治療はラステリ型手術を基本とするが、冠動脈起始異常、不均衡心室や房室弁低形成などの合併例では適応に慎重を要する。我々が経験した冠動脈起始走行異常を合併した複雑心疾患 3 例に対する治療戦略を検討した。症例 1：TAC, IAA(B), Hypo TV & RV, 左冠動脈起始異常、症例 2：DORV, PA, CoPA, 左冠動脈起始異常、症例 3：PAVSD, PDA, PFO, CoPA, SCA, 右冠動脈起始異常

１１）Ross 手術に CABG を同時施行した 1 例

京都府立医科大学　小児医療センター　小児心臓血管外科[1]、
京都府立医科大学　心臓血管外科[2]

本宮　久之[1]、山岸　正明[1]、宮崎　隆子[1]、前田　吉宣[1]、加藤　伸康[1]、
浅田　聡[1]、夜久　均[2]

症例は 13 歳の男児。診断は大動脈二尖弁、大動脈弁狭窄および閉鎖不全、大動脈弁上狭窄、単一冠動脈、左冠動脈低形成。12 歳時、狭心症状出現、諸検査で労作時心筋虚血、左室-上行大動脈圧較差 30mmHg を認めた。Ross 手術、および CABG (LITA→Dx・Cx)を施行。術後経過は良好で心筋虚血は消失。冠動脈低形成合併の大動脈弁疾患に対し、Ross 手術と CABG を同時施行し良好な結果を得た。心筋虚血所見を合併する先天性心奇形では CABG の併施が望ましい。

１２）Fallot 四徴症に合併した冠動脈走行異常 3 例の経験

三重大学医学部大学院医学研究科　胸部心臓血管外科[1]、小児科[2]

小沼　武司[1]、阪本　瞬介[1]、夫津木　綾乃[1]、鈴木　尚史[2]、山下　敦士[2]、
岡村　聡[2]、大橋　啓之[2]、澤田　博文[2]、三谷　義英[2]、駒田　美弘[2]、
新保　秀人[1]

Fallot 四徴症 3 例で右冠動脈が大動脈左方から起始し、大動脈肺動脈間を前方さらに右方に走行していた。遠隔期に 1 例で右室流出路 transannular patch と大動脈間の圧迫が原因と思われる右冠動脈閉塞を認めた。Transannular patch repair を行う Fallot 四徴症では右冠動脈の走行が重要となるが、同様の冠動脈異常の報告はほとんどみられない。Fallot 四徴症における冠動脈について CT 画像で解剖学的に検討し報告する。

１３）大動脈弁上狭窄症に伴う冠動脈狭窄に対する冠動脈形成を要した 4 例

兵庫県立こども病院　心臓血管外科

山本　真由子、大嶋　義博、圓尾　文子、長谷川　智巳、松久　弘典、
岩城　隆馬、松島　峻介

冠動脈形成を要した大動脈弁上狭窄症(supra AS)の 4 例を検討した。3 例は supra AS 解除と同時に、1 例は冠動脈起始部の内膜 slicing を行ったが術後冠動脈狭窄進行に対して形成を要した。平均観察期間は中央値 552 日(212-1023 日)、形成のパッチには azygos vein 2 例、自己心膜 2 例、saphenous vein 1 例を使用した。術後冠動脈狭窄はないが、3 例でパッチの瘤化を認めている。

１４）川崎病冠動脈病変に対するCABGと、そのMDCTによる追跡

近畿大学医学部　小児科学教室

丸谷　怜、今岡　のり、草野　信義、篠原　徹、竹村　司

川崎病冠動脈病変に対するCABGの長期経過をMDCTでの追跡を含め検討した。30年間にCABGを施行した16例を対象とし、MDCTによる評価は10例に15回の撮影。開存が11例、死亡が1例、グラフト狭窄が1例、追跡離脱が3例であった。MDCTでの評価は全撮影で可能であった。CABGの術後経過はおおむね良好であったが、本来の冠血流との競合が問題になると考えられた。MDCTでの追跡は有用と考えられた。

１５）確定診断が困難であったファロー四徴術後感染性心内膜炎再発の一例

大阪大学医学部付属病院 心臓血管外科

久呉　洋介、上野　高義、小澤　秀登、平　将生、奥田　直樹、戸田　宏一、倉谷　徹、澤　芳樹

34歳、男性。心内修復後3回のRVOTRの既往あり。発熱を主訴に入院。抗生剤投与を行ったが、中止すると血液培養よりMSSAを検出。PVEを疑い、抗生剤投与下にGaシンチグラフィを施行するも明らかな集積を認めなかったため、中止後に再び施行すると、RVOTに集積を認め、確定診断に至った。術中所見では人工物感染によりpseudo aneurysmを形成していた。Rifampicin含有人工血管を用いてre-re-RVOTRを施行し、感染コントロール可能。現在外来フォロー中である。

１６）3D cine Phase Contrast MRIによるフォンタン術後血流評価の試み ～Lateral tunnel TCPC と Extracardiac TCPCの比較～

倉敷中央病院　小児科

河本　敦、脇　研自、小寺　達郎、松本　祥美、水戸守　真寿、荻野　佳代、林　知宏、新垣　義夫

3D cine PC MRIは3次元＋時間軸の血流情報が得られ4D flow MRIとも呼ばれる。今回3D cine PC MRIを用いてフォンタン循環における血流の可視化と定量（血流量、エネルギー損失、Wall Shear Stress）を、Lateral tunnel TCPC（MA DORV PS bilateralSVC、19歳）と Extracardiac TCPC（TA1c、15歳）において試みたので報告する。

１７）金属アレルギーと思われる pacing 不全の１例

兵庫県立こども病院、心臓血管外科[1]、循環器科[2]

松久　弘典[1]、大嶋　義博[1]、圓尾　文子[1]、長谷川　智巳[1]、岩城　隆馬[1]、
松島　峻介[1]、山本　真由子[1]、小川　禎治[2]、田中　敏克[2]、城戸　佐知子[2]

先天性房室ブロックの男児。2 歳時にペースメーカ移植術(DDD, LA-LV に Medtronic 4968 lead を縫着)。術後 10 日目より熱発。術後 1 ヶ月後より心室リードの閾値上昇を認め、2 ヶ月後に再手術。心室リードのマイナス極のみが浮遊しており、再固定。2 ヶ月後より再度閾値上昇を認めた。パッチテストにてニッケル、コバルトに陽性。4 歳時に心室リードを SJM 1084T(先端チタンコーティーング)に変更。

１８）自然抜歯後に発症した感染性心内膜炎の１例

和歌山県立医科大学　小児科[1]、心臓血管外科[2]

土橋　智弥[1]、垣本　信幸[1]、末永　智浩[1]、武内　崇[1]、鈴木　啓之[1]、
岡　徳彦[2]、柴田　深雪[2]、西村　好晴[2]、岡村　吉隆[2]

症例は心室中隔欠損症(小欠損)の 10 歳男児。自然抜歯 1 か月後から発熱が持続、抜歯 2 か月後に心エコーで右室に疣贅を確認し血液培養で Streptococcus oralis を検出、感染性心内膜炎と診断した。内科的治療が奏功せず、抜歯 3 か月後に心内修復術・疣贅除去術を行った。心室中隔欠損症では自然抜歯時の抗菌薬予防内服は必要ないとされているが、本例では心内膜炎発症に至った。文献的考察を加えて報告する。

１９）Fontan 術後 protein losing enteropathy, plastic bronchitis への治療介入に対する検討

倉敷中央病院　小児科

上田　和利、荻野　佳代、林　知宏、脇　研自、新垣　義夫

当院でフォロー中の Fontan 術後 86 例中、protein losing enteropathy(PLE)または plastic bronchitis 発症の 6 例について検討した。薬物治療、カテーテル及び外科的治療(Fontan 循環狭窄の解除、房室弁逆流の治療、体肺側副血管に対する coiling、fenestration 作成及び拡張)を行った。観察期間は 3 年 8 カ月～8 年 7 カ月(中央値 6 年 6 カ月)で 6 例中 5 例が生存している。死亡例 1 例の死亡原因は PLE による消化管出血であった。fenestration 作成及び拡大は 4 例で施行され、改善 3 例、不変 1 例であった。

２０）急性心筋梗塞に対して血栓吸引術を施行したフォンタン術後の６歳男児例

大阪府立母子保健総合医療センター　小児循環器科[1]、心臓血管外科[2]

青木　寿明[1]、田中　智彦[1]、平野　恭悠[1]、河津　由紀子[1]、稲村　昇[1]、
盤井　成光[2]、萱谷　太[1]

大動脈縮窄、左室低形成に対して４歳時に開窓フォンタン手術を施行、アスピリン、トラピジル内服中。６歳時に急にぐったりし救急搬送となった。造影検査で左冠動脈の血栓による完全閉塞を認めた。体外循環下に血栓吸引術を行い効果が得られ、心収縮の若干の改善を認めた。しかし出血、多臓器不全のため 13 病日に永眠となった。
まとめ：フォンタン術後の急性心筋梗塞に対して血栓吸引術を施行したまれな症例を経験した。

２１）胎児水腫で緊急帝王切開にて出生した左室心筋緻密化障害（LVNC）の１例

兵庫県立尼崎総合医療センター　小児循環器内科[1]、心臓血管外科[2]

稲熊　洸太郎[1]、松岡　道生[1]、石原　温子[1]、鷄内　伸二[1]、渡辺　謙太郎[2]、
村山　友梨[2]、川﨑　有亮[2]、植野　剛[2]、吉澤　康祐[2]、岡田　達治[2]、
大野　暢久[2]、藤原　慶一[2]、坂崎　尚徳[1]

胎児期発症の LVNC は重症例が多いことが報告されている。今回、自験例について文献的考察を踏まえて報告する。症例は日齢０の男児。在胎 34 週に胎児水腫を主訴に当院緊急母体搬送、胎児心エコーで心嚢液貯留、心拡大、重度 MR・TR を認め、緊急帝王切開で児娩出。出生後に LVNC と診断。生直後より人工呼吸・循環管理を行ったが、日齢 31 に永眠された。病理解剖では心筋組織のミトコンドリア形態異常なし。現在、遺伝子検査施行中。

２２）大動脈肺動脈窓、房室中隔欠損、大動脈弓離断を合併したCHARGE 症候群の一例

大阪府立母子保健総合医療センター　小児循環器科[1]、心臓血管外科[2]

杉辺　英世[1]、稲村　昇[1]、江見　美杉[1]、平野　恭悠[1]、松尾　久美代[1]、
田中　智彦[1]、青木　寿明[1]、河津　由紀子[1]、萱谷　太[1]、富永　佑児[2]、
小森　元貴[2]、山内　早苗[2]、磐井　成光[2]、川田　博昭[2]

胎児期に AVSD と診断されていた女児。大動脈の異常は指摘できなかった。出生後の CT で APW、IAA 合併が確認された。日齢２に両側肺動脈絞扼術、日齢 37 に大動脈再建術、及び AVSD 修復術を施行したが、共通房室弁左側側壁尖が低形成かつ左室内腔が狭く術後循環不全となり、弁逆流に対し日齢 55、58 に弁形成術を行ったが効果なく日齢 84 に永眠された。APW、IAA、AVSD を合併した報告例は非常に稀であり自験例を報告する。

２３）高度の肺血管病変・肺高血圧を伴った進行性孤立性肺静脈狭窄の双胎児

国立循環器病研究センター　小児循環器科[1]、臨床病理科[2]

松村　雄[1]、岩朝　徹[1]、三宅　啓[1]、坂口　平馬[1]、北野　正尚[1]、黒嵜　健一[1]、津田　悦子[1]、山田　修[1]、白石　公[1]、池田　善彦[2]、植田　初江[2]

乳児期発症の孤立性肺静脈狭窄は、両側性の場合予後不良である。今回我々は双方が同疾患を有する双胎児を経験した。2ヶ月時に第二子の3本の肺静脈がほぼ閉塞し、高度の肺高血圧・心不全・呼吸不全を発症。肺静脈へのステント留置で改善が得られたが、2週間で死去。剖検肺ではステントには狭窄はなく末梢側の肺血管に高度の壁肥厚あり。第一子も遅れて悪化傾向で、高度の肺高血圧を呈しているが上記経過から肺移植登録を模索中。

２４）危急性先天性心疾患除外目的の産科用エコーで偶発的に発見される心房中隔欠損の管理

独立行政法人地域医療機能推進機構滋賀病院　小児科

岡川　浩人

開業産科医院において、危急性先天性心疾患除外目的の産科用エコーで偶発的に発見した心房中隔欠損(ASD)39例の予後を検討した。症状出現後紹介の107例と比較して、経過早期には閉鎖する症例が多かったが、長期的には差はなかった。large ASD症例が5例あったが、産科用エコーでは欠損孔径・短絡血流量を判断できず、診断できなかった。産科での偶発発見ASDは、小児循環器専門医への紹介が必要と考えられた。

２５）RSウイルス感染を契機に発見された右肺動脈大動脈起始症(AOPA)の１例

兵庫県立こども病院　循環器科[1]、心臓血管外科[2]

谷口　由記[1]、亀井　直哉[1]、平海　良美[1]、三木　康暢[1]、祖父江　俊樹[1]、小川　禎治[1]、富永　健太[1]、藤田　秀樹[1]、田中　敏克[1]、城戸　佐知子[1]、松島　峻介[2]、圓尾　文子[2]、大嶋　義博[2]

生後3ヶ月の女児、生後2ヶ月頃より体重増加不良を認めていた。RSウイルス感染を契機に呼吸障害を認め、心エコーにてAOPA、severe PHと診断した。入院後、高肺血流のためにN2療法、人工呼吸器管理を要したがRSウイルス感染の急性期であったことから人工心肺への影響を懸念して一旦姑息術を行う方針とし、入院6日目に右肺動脈絞扼術を施行。その後、RSウイルス感染から3週間をあけて右肺動脈再建術を施行した。術後経過は良好である。

２６）第３・４弓由来と考えられた、頸部大動脈弓、double-barrelled aorta の１例

大阪市立総合医療センター小児医療センター 小児循環器内科[1]、小児不整脈科[2]

原田　太郎[1]、江原　英治[1]、押谷　知明[1]、數田　高生[1]、佐々木　赳[1]、
川崎　有希[1]、村上　洋介[1]、渡辺　重朗[2]、吉田　葉子[2]、鈴木　嗣敏[2]

【症例】両大血管右室起始、肺動脈狭窄、右側大動脈弓、頸部大動脈弓、左鎖骨下動脈起始異常、22q11.2 欠失症候群。大動脈弓は上下の 2 腔構造を呈し、double-barrelled aorta と診断。日齢 38 に PTPV 施行、日齢 46 退院。【考察】2 腔構造の大動脈弓は従来第 5 弓遺残とされてきたが、近年その存在が疑問視されている。本例は第 3 弓遺残による頸部大動脈弓であり第 3・4 弓由来の 2 腔構造と考えた。

２７）機能的三尖弁閉鎖を呈した肺動脈弁欠損の１例

兵庫県立こども病院　循環器科[1]、心臓血管外科[2]

三木　康暢[1]、田中　敏克[1]、谷口　由記[1]、祖父江　俊樹[1]、平海　良美[1]、
福田　旭伸[1]、亀井　直哉[1]、小川　禎治[1]、富永　健太[1]、藤田　秀樹[1]、
城戸　佐知子[1]、山本　真由子[2]、松島　峻介[2]、岩城　隆馬[2]、松久　弘典[2]、
長谷川　智巳[2]、圓尾　文子[2]、大嶋　義博[2]

心室中隔欠損を伴わない肺動脈弁欠損は稀で三尖弁異形成を合併する例もある。症例は日齢 0 男児。生後エコーで肺動脈弁逆流高度、三尖弁逆流中等度、三尖弁通過血流はほぼ認めず。日齢 1 主肺動脈閉鎖・両側肺動脈絞扼術、術後三尖弁通過血流を確認し、機能的三尖弁閉鎖の状態であったと判断した。日齢 11 右室流出路形成・体肺動脈短絡術、三尖弁開口 5mm となった。肺動脈弁逆流を制御した上での三尖弁評価が重要となる。

２８）大動脈縮窄術後に僧帽弁狭窄が進行した Turner 症候群の一例

大阪大学医学部附属病院　小児科[1]，　心臓血管外科[2]

廣瀬　将樹[1]、高橋　邦彦[1]、成田　淳[1]、三原　聖子[1]、鳥越　史子[1]、
髭野　亮太[1]、豊川　冨子[1]、石田　秀和[1]、奥田　直樹[2]、金谷　知潤[2]、
小澤　秀登[2]、平　将生[2]、上野　高義[2]、澤　芳樹[2]、小垣　滋豊[1]、
大薗　恵一[1]

4 歳女児。胎児期に CoA が疑われ、出生後 Turner 症候群、CoA、MS と診断。日齢 4 に大動脈弓修復術施行。2 歳時の検査で mPAP23、PCW15、LVEDP9、PVRI2.47 と軽度 MS あり。4 歳時の検査で mPAP39、PCW23、LVEDP10、PVRI3.82 と MS の進行と PH 増悪を認めたため、手術適応と判断し僧帽弁形成術を施行した。MS の病態と Turner 症候群との関連性について考察する。

２９）超低出生体重のファロー四徴症の一例

岡山大学病院　心臓血管外科[1]、倉敷中央病院　小児科[2]

枝木　大治[1]、小谷　恭弘[1]、黒子　洋介[1]、小松　弘明[1]、佐野　俊和[1]、
木村　鉱爾[1]、堀尾　直裕[1]、小林　純子[1]、衛藤　弘城[1]、藤井　泰宏[1]、
大澤　晋[1]、増田　善逸[1]、笠原　真悟[1]、新井　禎彦[1]、荻野　佳代[2]、
林　知宏[2]、脇　研二[2]、佐野　俊二[1]

超低出生体重児のファロー四徴症に対する姑息術に関する一定の見解はない。内科治療無効例では、カテーテル治療として右室流出路ステント、動脈管ステント、外科的な右室流出路形成術、Blalock-Taussig 短絡術という選択肢が考慮される。今回、胎児超音波検査でファロー四徴症と診断され、895g で出生後、Blalock-Taussig 短絡術を経て 4.1kg で根治術を行ったファロー四徴症の一例を経験したので報告する。

３０）低出生体重児における肺血流動脈管依存性心疾患の術前管理

倉敷中央病院　小児科

林　知宏、小寺　達朗、松本　祥美、水戸守　真寿、上田　和利、
荻野　佳代、脇　研自、新垣　義夫

2015 年 12 月までの 15 年間で、先天性心疾患を合併した低出生体重児 258 例中、肺血流を動脈管に依存する心疾患の 20 例を検討。低出生体重児 18 例、超低出生体重児 2 例。術前に PGE1 製剤を 17 例で使用。4 例で PDA 過拡大となり、PGE1 中止後も縮小せず、循環不全に陥った。BTS 12 例、ICR 4 例、bil PAB 3 例、術前死亡 1 例。2 例で PGE1 に反応なく、緊急 BTS を施行した（1 例は超低出生体重児）。

３１）2000g 以下の低体重児に対する肺動脈絞扼術の経験

兵庫県立こども病院　心臓血管外科

岩城　隆馬、大嶋　義博、圓尾　文子、長谷川　智巳、松久　弘典、
松島　峻介、山本　真由子

当院において 2000g 以下の低体重児に主肺動脈絞扼術（mPAB）を施行した 2 心室症例 6 例に対し検討を行った。絞扼周径は体重(kg)+17.25（15.5-19.5）。流速 2.8m/s（2.5-3.7）であった。1 例が非心臓死。6 例中 4 例は心内修復に到達，内 2 例は，心内修復前に肺血流の再調節を要した。心内修復に至った症例は絞扼後，5-6 ヵ月，体重 5kg 程度での手術が可能であった。

３２）両側肺動脈絞扼術を施行した低出生体重児５例の検討

愛媛大学大学院医学系研究科　心臓血管呼吸器外科[1]、小児科[2]

小嶋　愛[1]、村上　貴志[1]、阪下　祐司[1]、鹿田　文昭[1]、打田　俊司[1]、
泉谷　裕則[1]、宮田　豊寿[2]、田代　良[2]、山内　俊史[2]、森谷　友造[2]、
太田　雅明[2]、髙田　秀実[2]、檜垣　高史[2]

当院において 2012 年から 2015 年までの 3 年間で両側肺動脈絞扼術を行った 2,500g 以下の低出生体重児５例について検討した。症例の内訳は HLHS　１例、IAA,VSD　１例、AS,CoA,VSD　１例、APwindow,ToF　１例、TAC　１例であった。手術時日齢は平均 4.4(1-7)日，平均体重は 1900g（1300-2300）g であった。全症例で両側肺動脈絞扼術前に挿管・人工呼吸器管理下での窒素療法を必要とした。両側肺動脈絞扼術には ePTFE thin wall 人工血管から切り出した 2mm 幅のテープを使用した。外周径は右平均 9.6mm、左平均 9.3mm であった。第二段階の開心術時年齢は平均 6(2-14)ヶ月、体重は平均 3.8（3.1-5.5）kg であった。手術死亡はなく、５例中４例が根治手術・第二段階手術に到達し、現在１例が待機中である。

３３）MR を合併した巨大左房瘤に対する１手術例

大阪市立総合医療センター　小児心臓血管外科[1]、小児循環器内科[2]、
小児不整脈科[3]

井手　亨[1]、西垣　恭一[1]、川平　洋一[1]、渡邊　卓次[1]、押谷　知明[2]、
數田　高生[2]、中村　香絵[2]、佐々木　赳[2]、川崎　有希[2]、渡辺　重朗[3]、
吉田　葉子[3]、鈴木　嗣敏[3]、江原　英治[2]、村上　洋介[2]

巨大左房瘤は稀な疾患である。今回、巨大左房瘤に MR を合併した１手術例を経験したので報告する。症例は 10 歳女性で 7 歳より MR を指摘されていた。10 歳のエコーで 10cm×6cm の巨大な左房瘤の形成と急激な MR の悪化を認め、経中隔アプローチで手術を行った。瘤は左房後壁に開口部を有し、瘤壁は菲薄化しており、瘤開口部を縫縮閉鎖し、拡大した僧帽弁を人工弁輪で形成した。弁逆流は改善し、術後経過は良好であった。

３４）胎児期より心臓腫瘍を認めた結節性硬化症の２例

愛媛県立中央病院　小児科[1]、新生児内科[2]、市立宇和島病院　小児科[3]

高橋　由博[1,2]、渡部　竜助[3]、中野　威史[1]、山本　英一[1]

胎児期に心臓腫瘍などを指摘され、結節性硬化症（以下 TS）と診断した 2 症例を経験した。症例 1 男児 在胎 23 週に腎嚢胞、33 週に心臓腫瘍などを指摘され 37 週 0 日 3403g で出生した。上衣下結節を認め TS と診断した。症例 2 男児 在胎 19 週に胸水、28 週に心臓腫瘍などを指摘され 38 週 0 日 2538g で出生した。上衣下結節を認め TS と診断した。2 例とも心臓腫瘍による血行動態の異常は認めなかったが、胎児期より不整脈あり出生後より治療を要した。

３５）巨大右心耳瘤の１例

国立循環器病研究センター　小児循環器科[1]、心臓血管外科[2]、病理部[3]

伊藤　裕貴[1]、宮崎　文[1]、東田　昭彦[2]、帆足　孝也[2]、松山　高明[3]、
羽山　陽介[1]、　白石　公[1]、大内　秀雄[1]、津田　悦子[1]、山田　修[1]

右心耳が巨大に拡大する巨大右心耳瘤(GRAA)は特発性右房拡大と鑑別を要する稀な疾患である。症例は 17 歳男性。動悸を契機に心房内回帰性頻拍、右房拡大を指摘。画像診断で三尖弁前庭部に拡大なく右心耳に巨大な瘤(69x80 ㎜)を認め、Cardiac magnetic resonance では同部位にガドリニウム遅延像がみられた。GRAA と診断し、外科的切除術を施行した。肉眼的に瘤は透見できるほどの紙様の著明な菲薄化を呈し、病理所見は膠原線維が主体で残存心筋細胞の肥大と変性を認めた。

３６）循環破綻を来すほど巨大な心臓横紋筋腫に対し、救命のため everolimus を使用した一例

岡山大学病院　小児循環器科

重光　祐輔、平井　健太、福嶋　遥佑、栄徳　隆裕、栗田　佳彦、近藤　麻衣子、
馬場　健児、大月　審一

胎児期に心臓・頭蓋内所見から結節性硬化症(TS)と診断．心臓腫瘍は巨大かつ右室内に充満しており，出生後の循環不全が危惧されていた．出生直後はなんとか循環を維持できていたものの，日齢 10 に low output のため急変．手術は困難であり，同様の症例で著効したとの報告がある everolimus を，院内倫理委員会を迅速に通し，日齢 19 より開始．その後腫瘍は退縮傾向となり，循環動態も改善した．Everolimus は TS に伴う心臓横紋筋腫に対しても効果が期待できる．

３７）Amplatzer vascular plug II（AVP II）による閉鎖術を行った乳児 PDA の一例

広島市立広島市民病院　循環器小児科

森藤　祐次、鎌田　政博、中川　直美、石口　由希子、岡田　清吾、
松扉　真祐子、岡本　健吾

月齢 5、体重 7.3kg の女児。連続性心雑音を指摘され月齢 3 に当科紹介された。心エコー：PDA で中等度 MR を合併。心血管造影：Krichenko type C、PDA 最小径/ 膨大部径/ 長さは、3.5/7.3 /7.1mm であり、PDA レベルの大動脈径 6.8mm であった。AVP II 8mm を使用し、合併症なく完全閉塞を得た。ADO の Ao skirt が大動脈径に比して大きい場合、AVP II の使用が有用である。

３８）心房中隔欠損症に左上大静脈遺残を合併した 1 歳未満の症例の検討

近畿大学　心臓血管外科

西野　貴子、佐賀　俊彦、湯上　晋太郎、宮下　直也

先天性心疾患に左上大静脈遺残を合併し、冠静脈が拡大することで左心系の流入を阻害するなどと血行動態に影響を与える可能性がある。しかしその程度の評価や術式の選択については一定の見解がなく、術前に予想することは困難である。今回、心房中隔欠損症に左上大静脈遺残を合併し、なおかつ 1 歳未満で心内修復が必要であった 8 例について手術方針、経過について検討を行った。

３９）高度三尖弁逆流を伴う修正大血管転位症に対し、double switch operation+両方向性 Glenn 手術を施行した 1 例

大阪府立母子保健総合医療センター　心臓血管外科[1]、小児循環器科[2]

富永　佑児[1]、盤井　成光[1]、山内　早苗[1]、小森　元貴[1]、萱谷　太[2]、
稲村　昇[2]、川田　博昭[1]

症例は 4 ヶ月女児。診断は cTGA、VSD、PFO、severe TR、WPW 症候群。冠動脈形態は Shaher1。日齢 30 に肺動脈絞扼術施行。三尖弁形成術（TVP）を必要とするが、三尖弁輪径は 97%正常比と拡大認めず、また右室 EF は 33%と低下していた。そのため、動脈スイッチ、hemi-Mustard、両方向性 Glenn、VSD 閉鎖、TVP（69%正常比に縫縮）、RF ablation を施行した。右室 EF は 66%、TR は trivial、SVC 圧は 12mmHg と良好な血行動態を得られた。

４０）Van Praagh A3 型の総動脈幹症に対して２期的修復術を施行した１例

大阪市立総合医療センター　小児心臓血管外科[1]、小児循環器内科[2]、
小児不整脈科[3]

渡邊　卓次[1]、西垣　恭一[1]、川平　洋一[1]、井手　亨[1]、押谷　知明[2]、
數田　高生[2]、中村　香絵[2]、佐々木　赳[2]、川崎　有希[2]、渡辺　重朗[3]、
吉田　葉子[3]、鈴木　嗣敏[3]、江原　英治[2]、村上　洋介[2]

症例は３ヶ月女児。出生後の心エコーで右肺動脈は総動脈幹より直接分岐し、左肺動脈は動脈管を介する形態で、Van Praagh A3 型と診断された。生後３日で右肺動脈絞扼術を施行し、生後３ヶ月で心内修復術を施行した。肺動脈再建は自己組織のみで可能であり、右室流出路再建には 12mm の 3 弁付きウシ心膜ロールを使用し、術後経過は良好であった。

４１）先天性僧帽弁狭窄症の早期乳児例

兵庫県立こども病院　心臓血管外科

松島　峻介、大嶋　義博、圓尾　文子、長谷川　智巳、松久　弘典、
岩城　隆馬、山本　真由子

月齢 1，女児，4.0kg，乳頭筋と弁尖の癒合を主とする MS 例（弁輪 13mm，開口 3.6mm，平均圧較差 15mmHg）.
交連部と見立てたラインを弁切開し，術直後は弁開口 4.5mm，平均圧較差 5mmHg と改善．しかし，月齢 4，5.0kg 時に再度 MS 顕在し弁切開追加を要す．月齢 5 の現在，弁開口 5.0mm，平均圧較差 8mmHg,逆流 moderate で心不全症状なく経過．次回は弁置換を予定.

４２）術前に菲薄化心室中隔、心尖部が欠損した右室を合併したファロー四徴症の１例

京都大学　心臓血管外科[1]、小児科[2]

中田　朋宏[1]、池田　義[1]、南方　謙二[1]、山崎　和裕[1]、上原　京勲[1]、
坂本　和久[1]、中津　太郎[1]、黒田　悠規[1]、原　寛幸[1]、馬場　志郎[2]、
豊田　直樹[2]

症例は１歳、診断はファロー四徴症、retroaortic innominate vein、２ヶ月時　に BT シャント、無名静脈結紮離断術施行。心エコー上、奇異性に運動する菲薄化した心室中隔および、カテーテル上、心尖部の欠損した右室形態を認めており、BVR 及び 1+1/2 repair の両方の可能性を考慮して手術介入を行い、問題なく BVR 施行できた。

４３）肺動脈幹温存法 Norwood 変法を行い気管支軟化症が改善した左心低形成症候群の一例

三重大学大学院医学系研究科　胸部心臓血管外科[1]、
三重大学医学部附属病院　小児科[2]

阪本　瞬介[1]、小沼　武司[1]、夫津木　綾乃[1]、平野　玲奈[1]、小暮　周平[1]、
山本　直樹[1]、真栄城　亮[1]、金光　真治[1]、新保　秀人[1]、大橋　啓之[2]、
澤田　博文[2]、三谷　義英[2]

気管支軟化症は稀に先天性心疾患に合併する。今回我々は左心低形成症候群に合併した気管支軟化症に対して肺動脈幹を温存する Norwood 変法手術を行い、気管支軟化症の改善に有効な症例を経験したので報告する。症例は 5 ヶ月女児、HLHS の診断で日齢 12 日に両側肺動脈絞扼術を施行。4 ヶ月時に左気管支軟化症と診断された．手術は Norwood・BDG 手術を施行し、大動脈再建には肺動脈幹温存法（PA trunk saving 法：PATS）を用いた。術後に呼吸器症状は消失し、気管支鏡検査では気管枝内腔形状の改善を認めた。

４４）生体内組織形成技術による自家移植用組織（バイオチューブパッチ）を用いた肺動脈形成の経験

京都府立医科大学病院　小児医療センター　小児心臓血管外科[1]、
京都府立医科大学　外科学講座　心臓血管外科学部門[2]、
国立循環器センター研究所　先進医工学センター　生体工学部[3]

加藤 伸康[1]、山岸 正明[1]、宮崎 隆子[1]、前田 吉宣[1]、浅田 聡[1]、本宮 久之[1]、
山南 将志[2]、神田 圭一[2]、夜久 均[2]、中山 泰秀[3]

小児に対する血管形成用パッチとして種々の素材が報告されているが、再手術では自己心膜の使用に限りがあり、その他の素材は成長・開存性・柔軟性・抗原性の有無などの点で未だに満足できる素材はない。今回 PA/VSD/MAPCA の患児の肺動脈形成において、生体内組織形成技術によるバイオチューブパッチを用いて良好な結果を得る事が出来た。長期のフォローアップが必要だが、今後選択肢の一つとして期待される技術である。

４５）Ebstein 奇形様の共通房室弁を有する単心室症例に対し cone reconstruction を行った１例

大阪府立母子保健総合医療センター　心臓血管外科[1]、小児循環器科[2]

山内　早苗[1]、川田　博昭[1]、盤井　成光[1]、小森　元貴[1]、富永　佑児[1]、萱谷　太[2]、稲村　昇[2]、河津　由紀子[2]、青木　寿明[2]、田中　智彦[2]、平野　恭悠[2]、松尾　久実代[2]、江見　美杉[2]、杉辺　英世[2]

単心房, 単心室, 共通房室弁, 肺動脈狭窄, 無脾症候群の男児。共通房室弁が三尖で異形成(plastering)を呈しており、生後から高度の弁逆流を認めていた。重度の心不全を呈したため、生後 3 ヶ月時に cone reconstruction による房室弁形成を行った。1 ヶ月後に edge to edge と CRT-P の追加を行い、房室弁逆流は軽度まで減少し、7 ヶ月時に両方向性 Glenn 手術に到達した。

４６）シャント術に用いた奇静脈で右肺動脈を再建した右肺動脈欠損症の１例

四国こどもとおとなの医療センター　小児循環器科[1]、小児心臓血管外科[2]

大西 達也[1]、福留 啓祐[1]、奥 貴幸[1]、宮城 雄一[1]、寺田 一也[1]、太田 明[1]、川人 智久[2]、江川 善康[2]

症例は 2 歳女児。繰り返す気管支炎を契機に、精査で右肺動脈欠損症と診断した。カテーテル検査で右肺動脈末梢側と奇静脈の形態を確認し、奇静脈を graft として用いた右肺動脈へのシャント術が施行された。シャント術後 10 か月時に右肺動脈および奇静脈の成長を確認し、奇静脈を用いた右肺動脈再建術が施行された。術後に右肺動脈の狭窄を認めず、autograft の成長により将来的な再手術を回避できると考えている。

４７）左心低形成症例に対し 2 心室修復を行った 3 症例

岡山大学大学院医歯薬学総合研究科

佐野　俊和、小谷　恭弘、枝木　大治、小松　弘明、木村　紘爾、堀尾　直裕、黒子　洋介、新井　禎彦、笠原　真悟、佐野　俊二

左心低形成に対し、段階的治療戦略により 2 心室修復に到達した 3 症例を経験したので報告する。症例 1：CoA/VSD、hypo LV(正常比 81%)、hypo MV(正常比 51%)。Bil.PAB 後に 2 心室修復を施行。症例 2：Hypo LV(正常比 73%)、Hypo MV(正常比 76%)。Bil.PAB 後に 2 心室修復を施行。症例 3：CoA、ASD、Hypo MV(正常比 66%)。生後僧帽弁の成長を待ち、生後 26 日に一期的 2 心室修復を施行。左心低形成症例に対し、僧帽弁弁輪径・左室拡張末期径は 2 心室修復の指標となり得る。

会場案内図

大阪市立総合医療センター　３Ｆ「さくらホール」

〒534-0021 大阪市都島区都島本通２丁目13番22号
ＴＥＬ：06-6929-1221（代表）

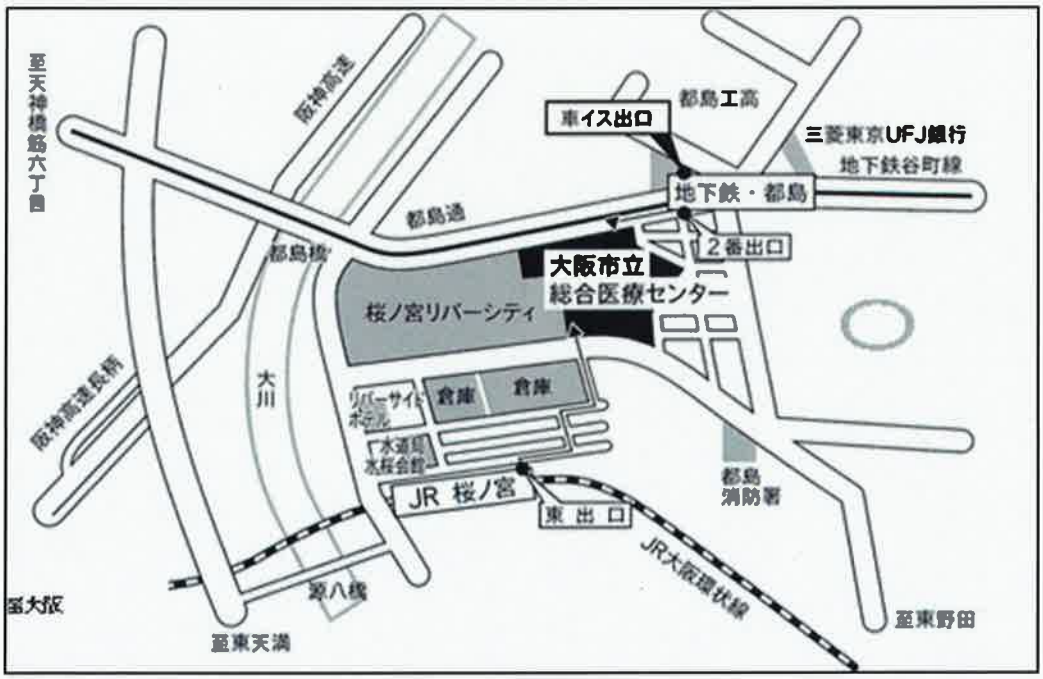

- 地下鉄谷町線「都島」駅下車　２番出口西へ約３分
- 市バス「総合医療センター前」バス停下車
- JR 大阪環状線「桜ノ宮」駅下車　東北へ約 7分
  （東出口を出て右へ約 10m進んで左折）
- 駐車場あり（有料）