日本小児循環器学会雑誌　4巻3号　336～342頁（1989年）

結節性硬化症の心臓腫瘍に対するエコー性状分析

（昭和63年4月18日受付）
（平成元年1月20日受理）

岡山大学小児科学教室
土肥　嗣明　　山本　裕子　　鎌田　政博　　森　　一博

key words：心エコー図，心臓腫瘍，結節性硬化症，エコー性状

要　旨

結節性硬化症9例における19個の心臓腫瘍に対してエコー性状の分析を試みた．

右房内腫瘍の1例は心エコー図上心房壁から連続的に移行しており境界は不明瞭であったが，他の腫瘍からのエコーは周囲の正常心筋組織からのエコーと明らかに異なった性状を示し両者の境界は明瞭であった．

腫瘍のエコー性状はエコー強度および内部構造からみて，顆粒状型，高輝度型およびその混在型の3つのエコーパターンに大別された．これらのエコーパターンの多様性は横紋筋腫組織において加齢に伴って生じる線維化あるいは石灰化による変性の進行度を反映している可能性が高い．

緒　言

結節性硬化症には心臓横紋筋腫が合併することがあり[1]，その超音波所見についての報告は多い[2)~4)]．心エコー図は形態的情報のみならず組織学的情報を獲得することに有用な手法であるが[5]，従来の報告ではエコー性状について充分に吟味されているとは言い難い．

著者らは結節性硬化症に合併する心臓腫瘍の超音波所見を検討してきた結果，腫瘍のエコー性状は決して単一ではない印象を受けたので，その意義を検討する目的でエコー性状について分析した．

対象ならびに方法

対象は結節性硬化症9例でみられた心臓腫瘍と考えられる19個の腫瘤である．いずれも心腔内に突出する形態を示し心エコー図の形態的所見のみで容易に心臓腫瘍と診断しえたものである．腫瘍は9例のうち6例では多発性にみられ，それは心室中隔で計12個と最も高頻度に検出された（表1）．

年齢は2カ月～17歳であり，結節性硬化症の診断は痙攣，白斑，皮脂線腫，知能障害などの諸症状によりなされた．

表1　対象の心エコー図所見

Pt.	Age(y)	Sex	Two-dimentional Echocardiogram		
			Location	Size(mm)	Tumor Character
1	2mos.	M	IVS	13×30	Granular
			RV	15×20	〃
			LV	10×20	〃
2	5mos.	F	IVS	7×10	〃
3	7mos.	M	IVS×3	5×5	〃
				5×8	〃
				7×10	〃
4	2	M	IVS	10×11	Mixed
			LV	5×7	Granular
5	5	F	IVS	5×10	Mixed
6	6	F	IVS×2	8×10	Bright
				10×20	〃
			PM	10×14	〃
			RA	10×15	Granular
7	12	F	IVS	7×10	Bright
			PM	5×11	〃
8	12	F	IVS	22×30	Mixed
9	17	M	IVS	11×15	Bright
			PM	10×22	〃

Size：最短径×最長径，IVS：心室中隔，RV：右室，LV：左室，PM：左室乳頭筋，RA：右房，Granular：顆粒状型，Mixed：混在型，Bright：高輝度型

別刷請求先：（〒700）岡山市鹿田町2－5－1
岡山大学小児科　　土肥　嗣明

Presented by Medical*Online

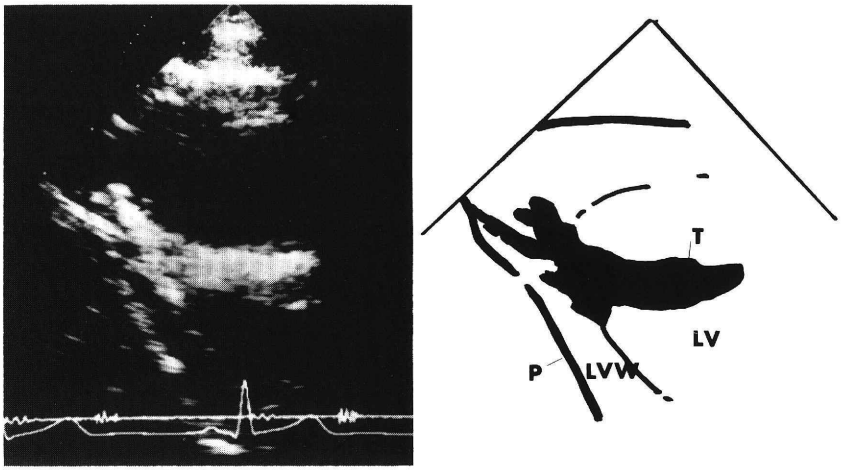

図1　左室心尖部腫瘍の拡大像．腫瘍（T）と左室壁（LVW）の境界は明瞭である．
LV：左室，P：心膜

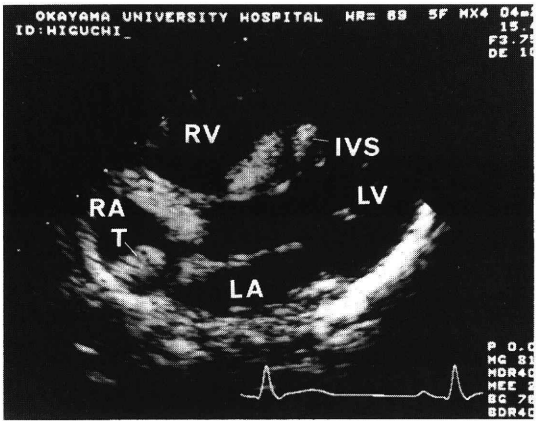

図2　右房内腫瘍（症例6）の心エコー図所見．腫瘍（T）は画像上心房壁から連続的に移行しており，両者の境界は不明瞭である．RV：右室，RA：右房，IVS：心室中隔，LV：左室，LA：左房

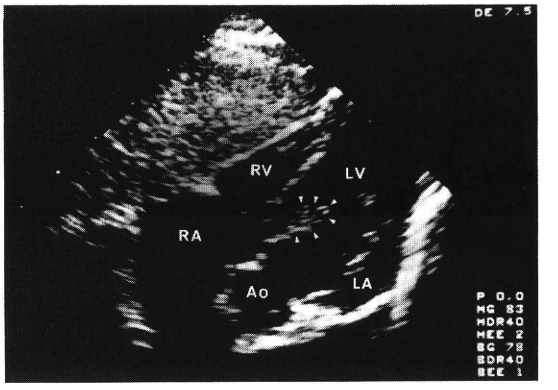

図3　顆粒状型腫瘍の心エコー図所見(症例2)．心室中隔から左室（LV）に突出する顆粒状の腫瘍（▲で示す)がみとめられる．RV：右室，RA：右房，LA：左房，Ao：大動脈

心不全がみられた新生児例（症例1）では腫瘍は生検により組織学的に横紋筋腫と診断された．

超音波装置には東芝SSH-65A（発信周波数5MHzあるいは3.75MHz）を用いた．

超音波所見の分析には心内膜，心外膜，および心膜が良好に識別できるように受信機感度，STCの微調整を行い，可能な限り多くの断層面より観察した．しかるのち腫瘍が最も明瞭に描出される断層面を用いて，腫瘍のエコー性状について検討した．エコー強度の評価には超音波装置の他の条件を変えずに受診器感度のみを変える感度断層法[5]を併用し，腫瘍と心筋，心膜とのエコー強度の比較を行った．さらに受信器感度の差がエコーパターンに与える影響についても検討した．

なお1例（症例4）では胸部CT検査を施行した．

結　果

右房内腫瘍を除く18個の腫瘍は隣接する心筋とは心エコー図で異質の性状を示し，境界は明瞭で両者は容易に分離識別された(図1)．しかし明瞭な隔壁エコーがみられた例はなかった．右房内腫瘍では画像上心房壁から連続的に移行しており，両者の境界は不明瞭であった(図2)．腫瘍のエコー性状は，(1) 粗大ないし

Presented by Medical*Online

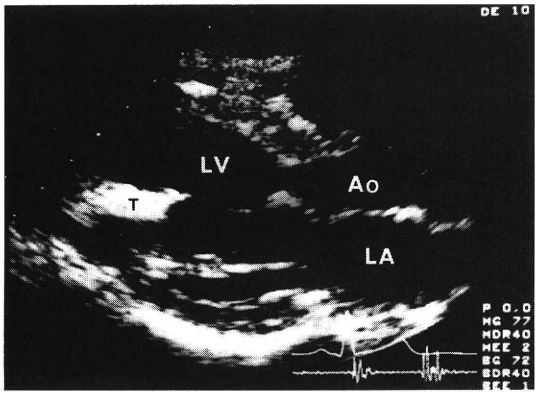

図4　高輝度型腫瘍の心エコー図所見(症例9)．高輝度なエコーを示す腫瘍(T)がみられる．LV：左室，Ao：大動脈，LA：左房

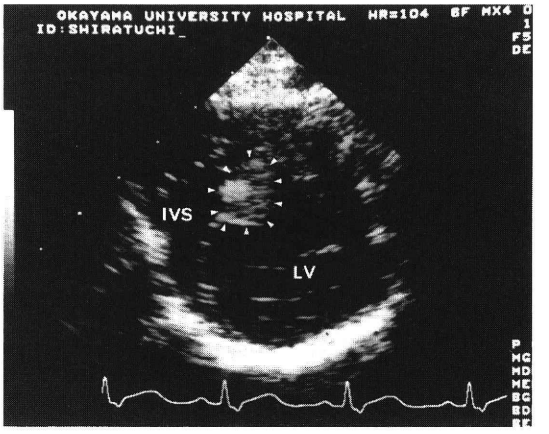

図5　混在型腫瘍の心エコー図所見(症例4)．塊状の高輝度エコーが混在する顆粒状の腫瘍が心室中隔にみられる（▲で示す)．IVS：心室中隔，LV：左室

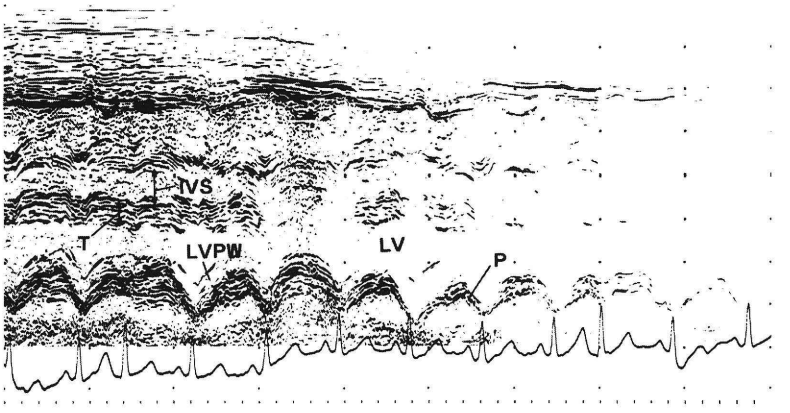

図6　感度断層法施行時の顆粒状型腫瘍（症例2）のM-modeエコー図所見．受信器感度を下げることにより腫瘍は，心筋と心膜との中間のエコー強度を示すことが分かる．IVS：心室中隔，T：腫瘍，LVPW：左室後壁，LV：左室，P：心膜

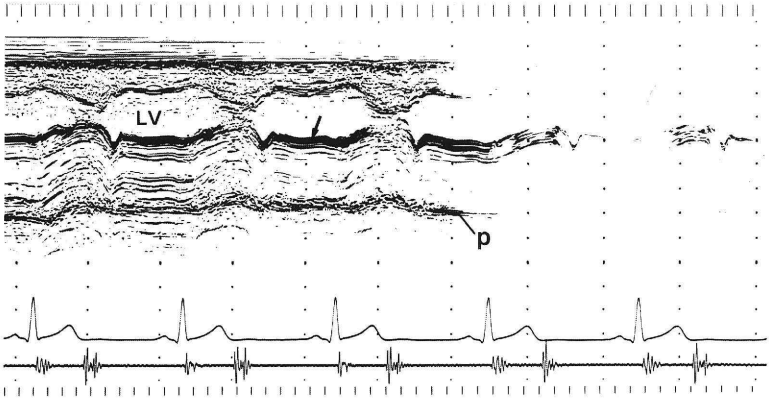

図7　感度断層法施行時の高輝度型腫瘍（症例9）のM-modeエコー図所見．受信器感度を下げる操作により腫瘍は（↓で示す）心膜より高いエコー輝度を示すことが分かる．LV：左室，P：心膜

Presented by Medical*Online

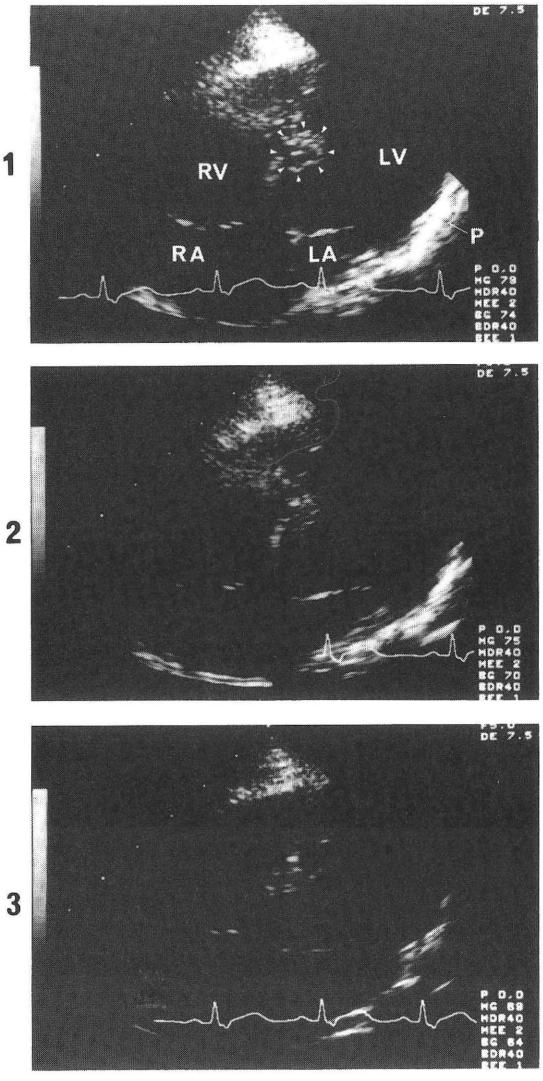

図8　顆粒状型腫瘍の症例2の感度断層図．受信器感度を下げる操作を加えても腫瘍のエコー性状の変化は認められない．RV：右室，RA：右房，LV：左室，LA：左房

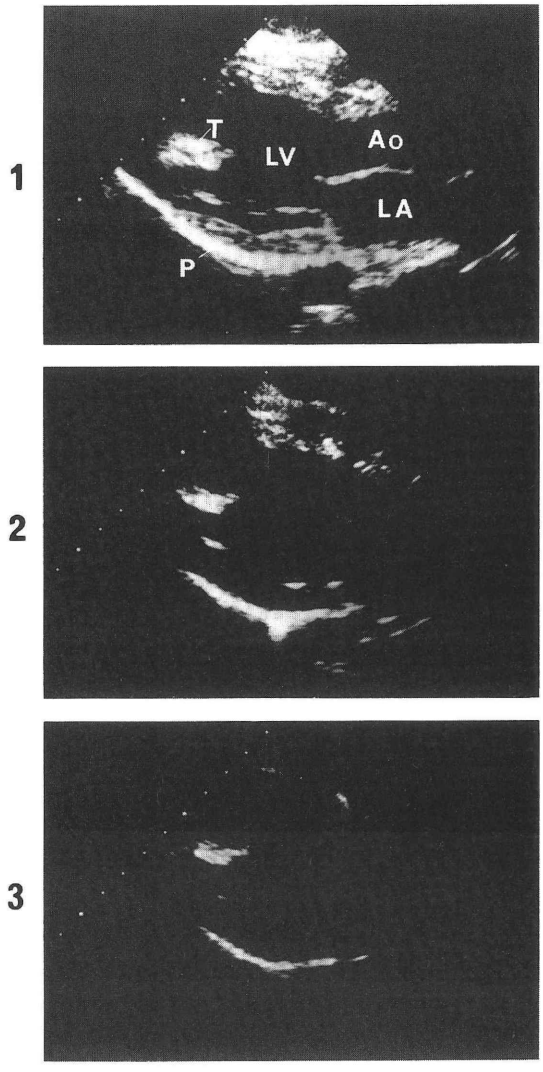

図9　高輝度型腫瘍の症例9の感度断層図．受信器感度を下げる操作を加えても腫瘍のエコー性状の変化は認められない．LV：左室，Ao：大動脈，LA：左房，P：心膜

微細な顆粒状エコーを示すもの(図3)，(2) 非常にエコー輝度の高い塊状の均質なエコーを示すもの（図4)，および，(3) 顆粒状エコーの一部に高輝度な塊状エコーが混在し前2者の混在型と判断されるもの（図5)，の3つのエコーパターンに分類された．

次に受診器感度を段階的に下げ感度断層法により腫瘍と正常心筋，心膜とのエコー輝度を相対的に比較した．顆粒状型腫瘍では心筋エコーが消失した後も腫瘍エコーは残存し，さらに感度を下げ腫瘍エコーが消失しても心膜エコーは残存したことから，腫瘍は心筋と心膜との中間のエコー輝度を示すと考えられた（図6)．次に，高輝度型腫瘍のエコーは心筋エコーより明らかに輝度は高く，心膜エコーと同等あるいはそれよりも高い輝度を示すと考えられた(図7)．また受信器感度のエコー性状に及ぼす影響としては，いずれも感度断層法でエコーパターンの変化はみられず，少なくとも通常の観察に用いる装置の条件下では，受信器感度がエコーパターンにあたえる影響は無視してよいも

Presented by Medical*Online

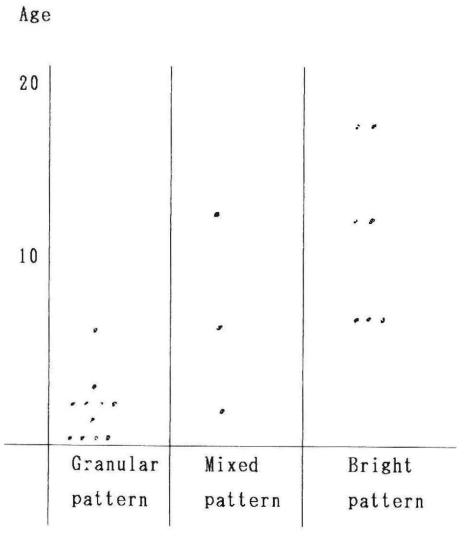

図10　腫瘍のエコーパターンと年齢との関連

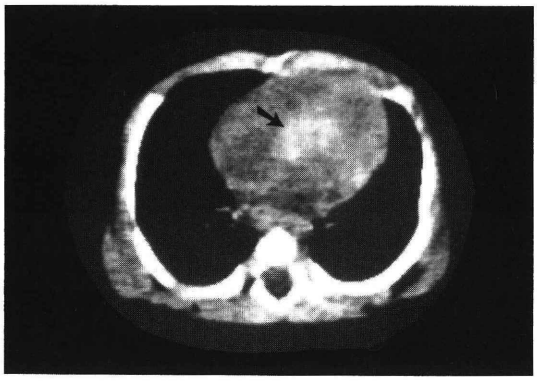

図11　症例4の胸部CT所見．腫瘍が存在していると考えられる部位に一致して高吸収領域がみられる（↑で示す）．

のと考えられた（図8，9）．

次にこれらエコーパターンと年齢との関連をみたのが図10であるが，顆粒状型から混在型，高輝度型の順に年長児の頻度が高い傾向がみられた．

なお症例4の胸部CTでは，腫瘍に相当すると思われる部位に微細な石灰化を思わせる高吸収領域がみとめられた（図11）．

考　察

結節性硬化症ではしばしば心臓腫瘍（横紋筋腫）を合併することが知られている．

従来，組織学的に診断された横紋筋腫のエコー所見についての報告は少なくない．それによると多くの症例では腫瘍は顆粒状のエコー[4]，あるいは顆粒状エコーのM-mode像と考えられる層状エコー[6)7)]として観察されている．一方Gibbsら[2]，Bassら[3]，Jayakarら[8]は結節性硬化症のエコー所見を検討し，心臓腫瘍と考えられる高輝度な腫瘤を検出している．このように既報の報告例でも腫瘍のエコー性状の多様性は予測されるが，形態学的特徴に比してエコー性状の詳細については充分に吟味されているとは言いがたい．

心エコー図により腫瘍の性状を分析する際には，方法論的にみてその本質的な限界に注意する必要がある．即ち，エコー強度およびエコー性状は超音波装置及び探触子の相違，また画像上のみかけ上の処理により異なる可能性があるので，その絶対的評価は困難なことである．従って今回の検討では同一装置により検討しえた症例のみを対象とし，また感度断層法[5]を適宜併用して検討した．

腫瘍と周辺組織とは，右房内腫瘍を例外としてすべての例で画像上異なった特質を示し，両者はエコー上明瞭に識別された．このことは横紋筋腫にはカプセル形成はみられないが，周辺組織との境界を有すると報告されている病理組織学的所見[9]とよく対応している．

次に腫瘍のエコー性状は3つのパターンに大別されることが判明した．このパターンの相異はいかなる組織学的差異を反映しているのであろうか．

まず第一に，今回の研究に用いた対象は1例を除いて組織学的検索がなされておらず，横紋筋腫でない腫瘍が含まれている可能性がある．結節性硬化症に合併する心臓腫瘍としては横紋筋腫の他に脂肪腫，線維腫，横紋筋肉腫が報告されている[10)~12)]．しかし横紋筋腫以外のものは非常に希である[10)11)]ので，結節性硬化症に合併する心臓腫瘍は臨床上横紋筋腫と考えて問題はないと考えられる．従って，エコー性状の多様性は横紋筋腫に生じた何らかの組織変化を反映している所見である可能性が高い．

Bhandariら[13]は著者と同じ心エコー図法を用い多くの疾患における心筋のエコー性状について分析し興味深い知見を報告している．即ち心筋の異常エコーパターンを高輝度なエコーの大きさと分布状況から3つのパターンに分類したが，これらのエコーパターンは画像上，今回著者らが観察した腫瘍のそれと類似していた．この高輝度エコーの原因となる組織変化としては線維化，石灰化の存在あるいはamyroid，hemosiderinなどの沈着のほか，肥大型心筋症でみら

Presented by Medical*Online

れる心筋線維のdisarrayの存在があげられている．また田中ら[5]は心筋，房室弁などの心組織のエコーパターンと組織性状との比較検討を行い，エコーパターンの変化の原因として線維化および石灰化の存在をあげている．そして実際のmacroscopic及びmicroscopicな組織性状変化が存在する所に一致してエコー上でも対応する所見がみられ，エコー性状から組織学的情報を類推することの可能性を報告した[5]．

自験例では新生児例（症例2）で腫瘍の組織像とエコーパターンとの比較を行い得た．生検組織像では検査しえた範囲では線維化および石灰化はみとめられず典型的な横紋筋腫の組織像と考えられたので，この例でみられた正常心筋より若干輝度の高い顆粒状を示すエコー像が横紋筋腫組織の基本的な超音波像ではないかと考えられる．このエコーと高輝度型腫瘍との間には両者の移行形と考えられる混在型が存在していたことより，腫瘍のエコー性状は個々の症例でスペクトルを形成するものとしてとらえることが可能であろう．また腫瘍のエコー性状が顆粒状から混在型，高輝度型になるにともない年長例に頻度が高い傾向がみられたので，エコー性状の多様性の原因となる組織変化は年齢と関連した現象ではないかと推測された．

一方，エコー性状の多様性の原因になりうる横紋筋腫の組織変化について病理組織学に言及した報告は少ないが，報告例を調査してみると，横紋筋腫で線維化あるいは石灰化を認める[14)~17)]ことは決して希ではない．Steinbissら[18)]は，これらの現象は加齢に伴って生じることが多い事より，横紋筋腫組織でみられることのある自然消退傾向と関連した組織学上の所見であると述べている．また高輝度型腫瘍のエコーはエコー輝度からみて，従来報告されている線維化あるいは石灰化のエコー像[5)13)]と類似していた．以上のことから判断してエコー性状の多様性は腫瘍組織に生じた線維化あるいは石灰化の程度の差を反映した超音波所見ではないかと疑われる．胸部CTにより混在型エコーを示した症例で腫瘍内石灰化の存在が示唆されたこともこの仮説を支持している．従って腫瘍のエコー性状が顆粒状型から混在型，高輝度型になるに伴い腫瘍の加齢に伴う変性がより進行していると解釈することが可能であろう．

また組織構造上，横紋筋腫は多くの例では腫瘍細胞が一塊となっているが，正常心筋組織と腫瘍細胞が混在している例もあると報告されている[19)20)]．この腫瘍細胞と心筋組織との混在の程度の相違が今回明らかになったエコー性状の多様性の原因である可能性もあるが，エコーパターンが年齢と関連性を有している事の説明が出来ない．また今回の対象にこのような混在例が含まれていると仮定すれば，正常心筋組織は横紋筋腫組織よりエコー輝度は低いので，そのエコーパターンは3つのパターンのうちエコー輝度が相対的に低い顆粒状エコーを示すと考えられる．しかし顆粒状エコーを示した症例2では心筋細胞の混在を認めなかったのでこの仮説の可能性は低いと思われる．

以上，心臓腫瘍のエコー性状の多様性が明らかになり，これより組織性状の多様性が示唆された．しかし今回の研究は前述の如く殆どの例で病理組織学的検索が行われていないので臨床的観察にとどまった．今後エコー性状と組織学的所見とを対比検討することでその詳細がさらに明らかになると期待される．

文　献

1) Fenoglio, J.J., Mcallister, H.A. and Ferrans, V. J.: Cardiac rhabdomyoma. Am. J. Cardiol., 38: 241, 1976.
2) Gibbs, J.L.: The heart and tuberous sclerosis. Br. Heart J., 54: 596, 1985.
3) Bass, J.L., Galen N., Breningstall and Kenneth F., Swaiman: Echocardiographic incidence of cardiac rhabdomyoma in tuberous sclerosis. Am. J. Cardiol., 55: 1379, 1985.
4) Sutherland, G.R., Gottrell, A.J., Dias, R.C. and Hunter, S.: Rhabdomyomata of the interventricular septum in a neonate. Eur. Heart J., 1: 461, 1980.
5) 田中元直，寺沢良夫，引地久春：超音波による心組織の定量的評価．J. Cardiography, 77: 515, 1977.
6) 原　宏，岡野一弘，中尾宗次，浅野孝浩，木下好，堤　嶋正，中村和夫：三尖弁閉鎖不全を併発した心臓腫瘍の1手術治験例．心臓，10: 1247, 1978.
7) Milner, S., Abramowitz, J.A. and Levin, A.E.: Rhabdomyoma of the heart in a newborn infant diagnosed by echocardiography. Br. Heart J., 44: 224, 1980.
8) Jayakar, P.B., Staneick, R.S. and Seshida, S.S.: Tuberous sclerosis and Wolff-Parkinson-White syndrome. J. Pediatr., 108: 259, 1986.
9) Bruce, L., Bender, B.L. and Yunnis, E.J.: The pathology of tuberous sclerosis. Pathol. Annu. Part, 1: 339, 1982.
10) Lucas, R.V.: The genetics of cardiovascular diseases. eds Pierport. M.E.M., Moller, J.H., Martiews Hijhoff, Boston, p. 349—366.
11) Crome, L.: The structural features of epiloia, with special references to endocardial fibroelas-

Presented by Medical*Online

tosis. J. Clin. Path., 7 : 137, 1954.
12) Monagham, H.P., Krafchick, B.R., MacGregor, L.M. and Fitz, C.R.: Tuberous sclerosis complex in children. Am. J. Dis. Child., 135 : 912, 1981.
13) Bhandari, A.K. and Nanda, N.C.: Myocardial texture characterization by two-dimentional echocardiography. Am. J. Cardiol., 51 : 817, 1983.
14) Taber, R.E., Lam, C.R. and Mich, D.: Diagosis and surgical treatment of intracardiac myxoma and rhabdomyoma. J. Thorac. Cardiovasc. Surg., 40 : 337, 1960.
15) Elliot, G.B. and Mcgeachy, W.G.: The momster Purkinje-cell nature of so-called "congenital rhabdomyoma of heart". Am. Heart J., 63 : 636, 1962.
16) Labate, J.S.: Congenital rhabdomyoma of the heart. Am. J. Pathol., XV : 137, 1938.
17) Golding, R. and Reed, G.: Rhabdomyoma of the heart. N. Eng. J. Med., 276 : 957, 1967.
18) Steinbiss, W.: Zur Kenntniss der Rhabdomyome des Herzens und ihrer Bezierhungen zur tuberosen gehirnsklerose. Virchons Arch f. path. Anat., 243 : 22, 1923.
19) Pratt-Thomas H.R.: Tuberous sclerosis with congenital tumors of heart and kidney. Am. J. Pathol., XXIII : 189, 1946.
20) Van der Hauwaert: Cardiac tumors in infancy and childhood. Br. Heart J., 33 : 125, 1971.

Echo Texture of Cardiac Tumors in Patients with Tuberous Sclerosis

Tsuguaki Dohi, Hiroko Yamamoto, Masahiro Kamada and Kazuhiro Mori
Department of Pediatrics, Okayama University School of Medicine

Echo texture of nineteen cadiac tumors in nine patients with tuberous sclerosis was performed.

Texture of the tumor, which was clearly demarcated from normal cardiac structure except one in the atrium, was classified into three groups according to their echocardiographic pattern, that is granular, bright and mixed pattern.

The variety of texture seems to reflect the grade of fibrosis or calcification which occures as degenerative change of rhabdomyoma with aging.

Presented by Medical*Online