日本小児循環器学会雑誌　5巻2号　245～252頁（1989年）

Cine MRIを用いた先天性心疾患の形態診断と血行動態評価

（昭和63年10月18日受付）
（平成1年7月4日受理）

久留米大学小児科
赤木　禎治　　清松　由美　　大原　延年
高木　純一　　佐藤　　登　　加藤　裕久
聖マリア病院小児循環器科
江　藤　　仁　治

key words：MRI，Cine MRI，先天性心疾患

要　旨

先天性心疾患患児20例（19生日～13歳，平均4.0歳）にCine MRIを用いて，形態診断と血行動態評価を行い，臨床的有用性について検討した．心電図同期法を用いたスピンエコー法により形態診断を行った後，至適断面でFLASH法（flip angle：30°，TE：15msec，TR：30～40msec，acqisition matrix：128×128）を用い，シネモード表示した．

施行した20例中17例（85%）において動画としての観察が可能であった．20例中3例（15%）ではアーチファクトが多く良好な画像は得られなかった．Cine MRIの画像上，心房中隔欠損症や心室中隔欠損症における短絡血流は，低信号領域として描出された．また大動脈縮窄症では，狭窄部より出現するジェット状の低信号領域が確認された．

本法は肺・骨格の影響を受けず非侵襲的に任意の断面での画像を得ることが可能なため，今後臨床的有用性はますます広まるものと思われる．

緒　言

先天性心疾患の診断および血行動態の評価は，従来より心臓カテーテル法，心臓血管造影法，さらにドプラー法を加えた心エコー図を用いて行われている．しかしながら，心臓カテーテル法や心臓血管造影法は造影剤を必要とする侵襲的検査法であり，また心エコー法は非侵襲的ではあるが，血管系病変や右心系病変の診断には困難なことがある．

MRIは非侵襲的で任意の断面像が得られるため，臨床上の有用性が高く適応も急速に広まっている[1)~4)]．心血管領域におけるMRIの利用は心電図同期撮影法の導入により可能となり，さらに最近，高速イメージング法により心電図同期を併用した同一断面における多時相の画像を得ることが可能となり，Cine MRIとして応用され始めている[5)~8)]．今回我々は先天性心疾患患児においてCine MRIを用い，臨床的有用性について検討を行った．

対象・方法

対象は，断層心エコー図または心臓カテーテル検査により診断されている先天性心疾患患児20例，年齢は19生日～13歳，平均4.0歳である．

疾患は，大動脈縮窄症9例（術後再狭窄例7例を含む）・心室中隔欠損症4例・完全型心内膜床欠損症4例・心房中隔欠損症3例である．

装置は島津製作所製SMT-50（超伝導0.5T）とシーメンス社製Magnetom（超伝導1.5T）を使用した．

まず心電図同期法を用いたスピンエコー法（SE法）により，各疾患の形態診断を行った．繰り返し時間（Repetition Time：TR）は，心電図同期法のため患児の心拍数に依存した．エコー時間（Echo Time：TE）は，25msecから35msecとした．画像はmultislice法

別刷請求先：（〒830）久留米市旭町67
久留米大学小児科　　赤木　禎治

Presented by Medical*Online

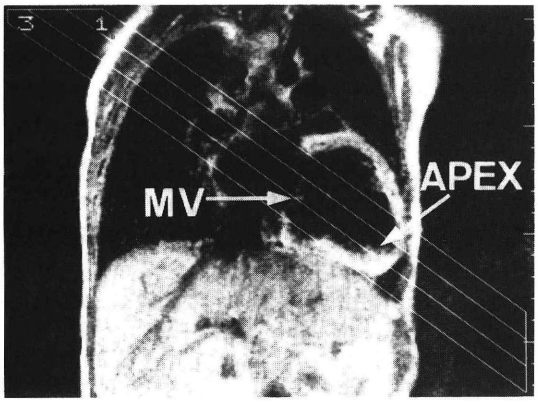

図1　四腔断面の設定法：水平断面より求めた左室長軸像（本図）で，心尖部（APEX）と僧帽弁接合部（MV）を結ぶ断面として描出する．

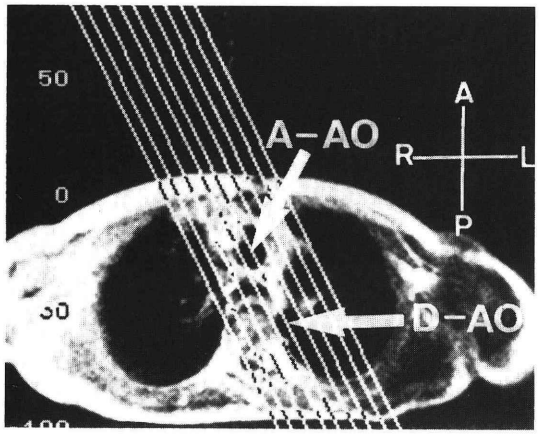

図2　大動脈弓描出断面（Magnetom）：上行大動脈（A-AO）と下行大動脈（D-AO）を結ぶ断面を設定する．

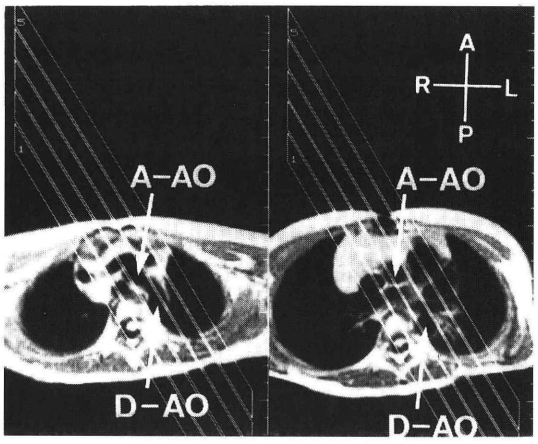

図3　大動脈弓描出断面（SMT-50）：上行大動脈（A-AO）と下行大動脈（D-AO）を結ぶ断面（右）と，大動脈弓上端（左）とをあわせた断面として設定する．

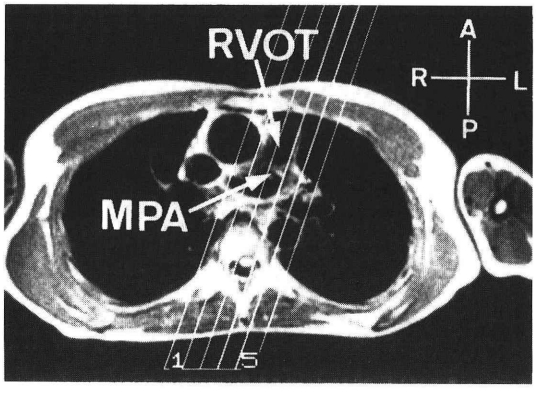

図4　肺動脈描出断面：右室流出部（RVOT）と主肺動脈（MPA）から左右肺動脈の分岐する部を結ぶ断面を設定する．

で，以下に述べる断面を適時用いて撮影した．また体重10kg 以下の幼児では，ヘッドコイルを使用して撮影した．

患児の体格に応じて5mm～10mm のスライス幅で水平断面，冠状断面，矢状断面，および四腔断面を組み合わせ観察を行った．四腔断面は，以下の手順により描出した．まず左室が最も明確に描出された水平断面を用いて心尖部と心基部を結ぶ左室長軸像（斜位矢状断面）を求め，この左室長軸像の心尖部と僧帽弁接合部を結ぶ断面として設定した（図1）．また大動脈弓は，上行大動脈と下行大動脈を結ぶ斜位矢状断面で形態診断を行った（図2）．SMT-50の場合は，さらにこの斜位矢状断面と大動脈弓上端とを結ぶ断面を描出した（図3）．右室流出部と主肺動脈は，右室流出部と左右肺動脈分岐部を結ぶ斜位矢状断面で形態診断を行った（図4）．

以上の方法でそれぞれの症例の構造異常が最も明確に描出される断面を設定した後，FLASH 法（Fast Low-Angle Shot 法，flip angle：30°，TE：15msec，TR：30～40msec，acqisition matrix：128×128）を用い，心拍数により1心拍を11～18分割したシネモード画像を得た．得られたシネモード画像は，ビデオテープに収録した．

12歳以下の患児は，全例リン酸トリクロルエチルナ

Presented by Medical*Online

トリウム150mg/kg 経口，またはチアミラールナトリウム0.5～1mg/kg 静注を用いた睡眠下に撮影を行った．

結　果

1．スピンエコー法を用いた形態診断

施行した全例において目的とした構造異常が描出された．心房・心室・血管壁と内腔は明瞭に区別され，狭窄病変の観察も可能であった．前胸壁にワイヤーを有する術後症例では，ワイヤー部に一致した無信号領域が出現した．しかしながら無信号領域は限局してお

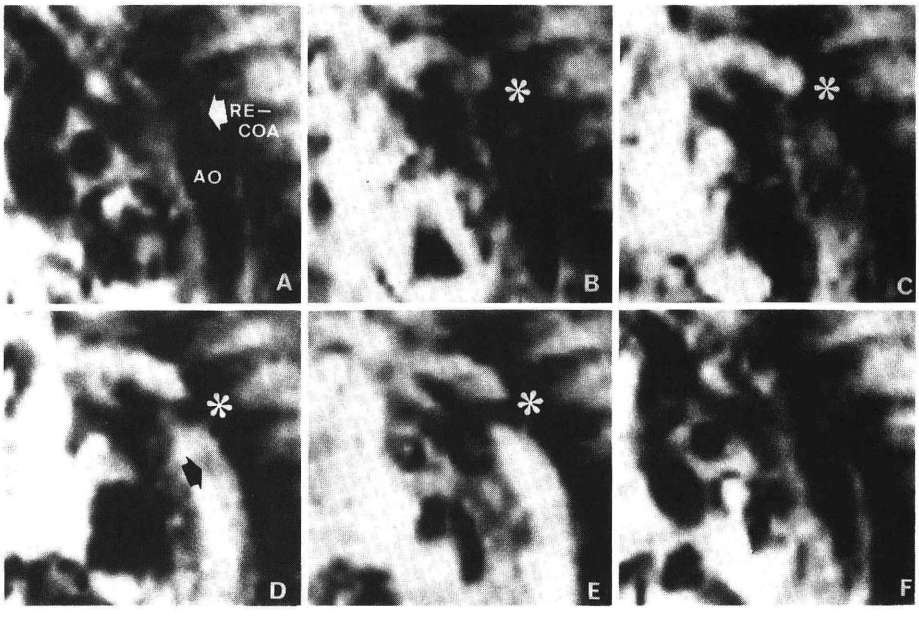

図5　大動脈縮窄症術術再狭窄例：上：SE 像（TR＝500msec；TE＝29msec）
下行大動脈に狭窄所見が描出されている（矢印）．
下：Cine MRI 像．収縮期（B～E）に狭窄部（＊）を通り下行大動脈へ流れる血流，が高信号領域として描出されている．また狭窄部より出現するジェット状の低信号領域も描出されている（D，矢印）．

Presented by Medical*Online

り，構造異常の評価は可能であった．

2．Cine MRIを用いた血行動態評価

施行した20例中17例（85%）で動画として観察が回能であった．心房・心室の壁運動の評価も可能であった．しかしながら，20例中3例では撮影できたにも拘わらず，アーチファクトが多く良好な画像が得られなかった．これらは心不全のため胸郭の動きの大きな症例（大動脈縮窄症複合型および完全型心内膜床欠損症：各1例）・呼吸性不整脈を有する症例（心房中隔欠損症：1例）であった．1断面のCine MRIに要する撮影時間は，患児の心拍数に依存し3～5分であった．患児一人あたりのMRI検査総所要時間は，40～90分であった．以下に症例を提示する．

［症例1］2歳女児．大動脈縮窄症複合型術後再狭窄例（図5）

大動脈縮窄症に対してsubclavian flap術，さらに心室中隔欠損症に対しパッチ閉鎖術を施行した．術後2年のドプラー心エコー図で縮窄部の再狭窄所見が得ら

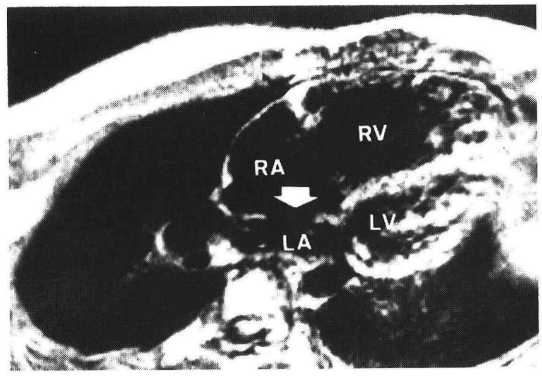

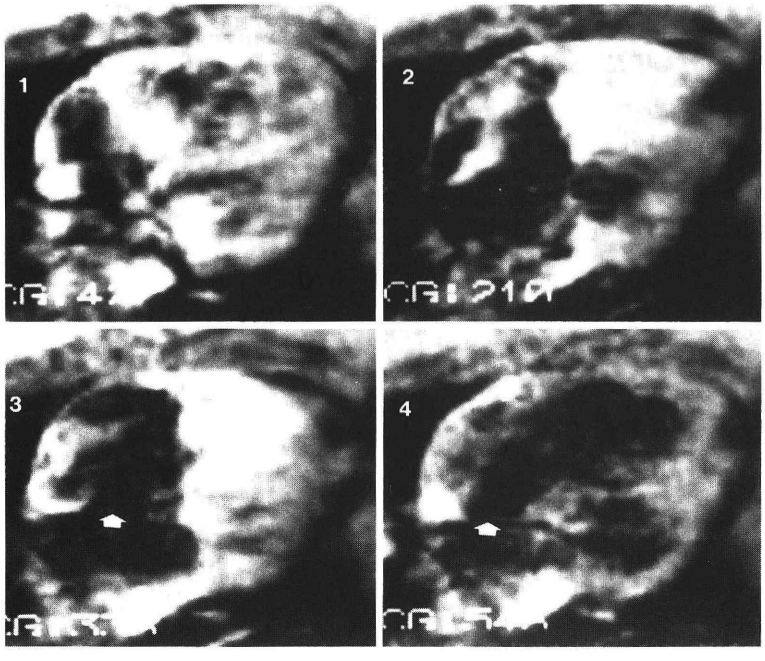

図6　心房中隔欠損症

上：SE像（TR＝660msec；TE＝29msec）矢印に欠損孔を示す．

下：Cine MRI像　低信号領域の短絡血流は，拡張期（4）に欠損孔（矢印）を通り，右房から右室へ向かっている．

Presented by Medical*Online

れたため，カテーテルを施行し，同部で20mmHgの圧差が確認された．

スピンエコー法によるMRI像では，斜位矢状断面で狭窄所見が明確に認められた．同断面のCine MRI像では，狭窄部を通過する血流が高信号領域として描出された．さらに，狭窄部より出現し大動脈後壁側に向かうジェット状の低信号領域が確認された．

［症例2］13歳女児，心房中隔欠損症（図6）

スピンエコー法によるMRI像では，四腔断面にて，二次孔欠損と拡大した右心系が描出された．同断面のCine MRI像では，拡張期に左房より欠損孔を通して右房から右室へ向かう低信号領域が認められた．

［症例3］5歳男児，心室中隔欠損症（図7）

スピンエコー法によるMRI像では，四腔断面にて心室中隔欠損（Kirklin : type 2）が描出され，左心系の拡大も認められた．同断面のCine MRI像では，収縮期に欠損孔を通して左室より右室へ向かう低信号領域が認められた．左室内腔は高信号領域で描出されているが，右室は短絡血流のため低信号領域となっていた．

［症例4］2歳女児，完全型心内膜床欠損症（図8）

スピンエコー法によるMRI像では，水平断面にて，

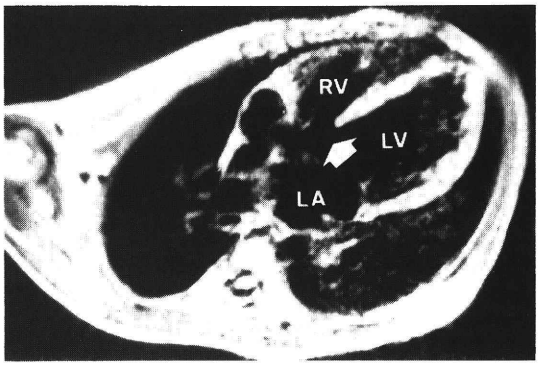

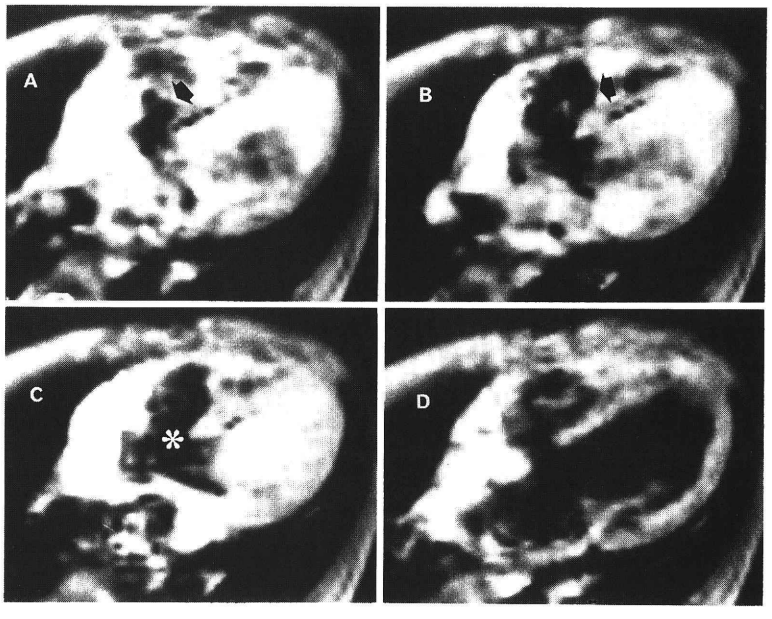

図7　心室中隔欠損症
上：SE像（TR＝500msec；TE＝29msec）矢印に欠損孔を示す．
下：Cine MRI像　収縮期（A,B,C）に，欠損孔（＊）を通って右室へ向かう低信号領域（矢印）が認められる．

Presented by Medical*Online

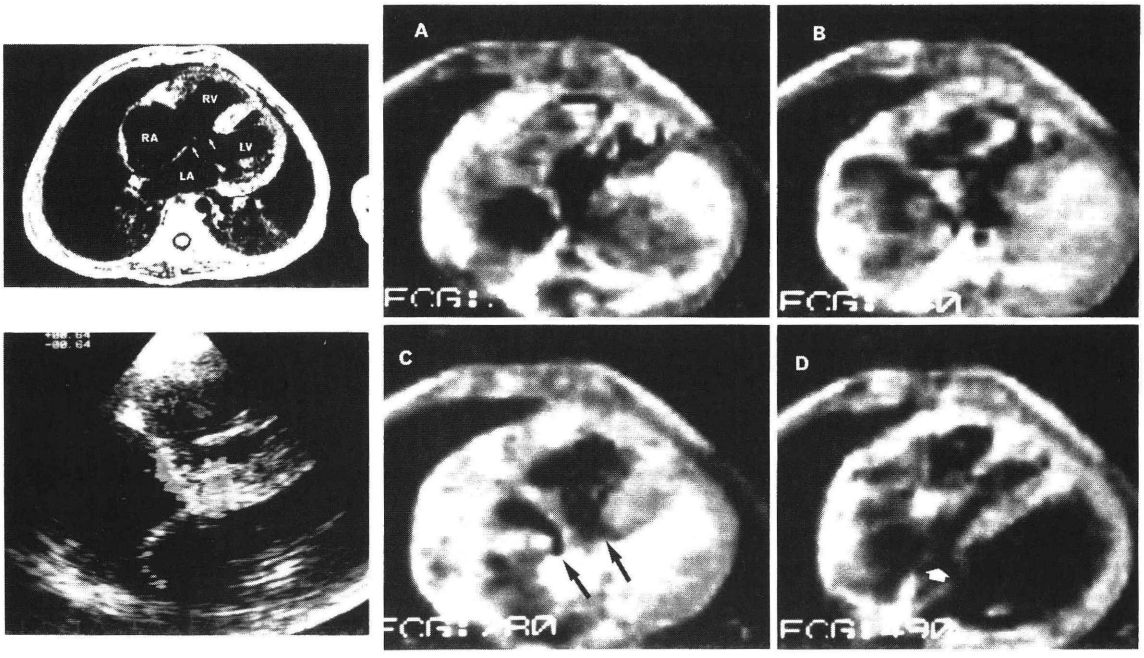

図8　完全型心内膜床欠損症
左上：SE 像（TR＝550msec；TE＝35msec）白矢印に一次欠損を示す．
右：Cine MRI 像　収縮期（A,B,C）に左室より右室へ向かう短絡血流（C，右矢印）と左室より右房へ向かう短絡血流（C，左矢印）が認められる．拡張期（D）には，左房より右室へ向かう短絡血流が低信号領域として描出されている（D，白矢印）．
左下：カラードプラー像．Cine MRI と同様に2つの短絡血流が描出されている．

一次孔欠損が描出された．同断面の Cine MRI 像では，心室中隔欠損症例と同様に，右室は収縮期に欠損孔を通した左室からの短絡血流のため低信号領域として描出された．さらに収縮期に左室より房室弁を通して右房へ流れる短絡血流が描出された．この血流は，三尖弁の右房側に沿って右房自由壁へ向かっていた．同断面のカラードプラー所見でも同様の血流が描出されたが，描出領域が限られているため，心房内全体にわたっての評価は困難であった．

考　察

1．MRI による先天性心疾患の形態診断

心電図同期法を用いた MRI による先天性心疾患の形態診断については，すでにいくつかの報告があり，その有用性が知られている[1)~3)]．心血管領域における MRI の長所は，非侵襲的であること，描出面積が広く空間的把握が容易に行えること，心エコー図による診断が困難な血管系病変や右心系病変の観察が可能なこと[1)9)~14)]，シネモードにより造影剤を用いない生理的な血行動態の観察が可能なことである[6)~8)]．

本法を先天性心疾患の診断に用いるうえでの臨床上の問題点としては，まず断面設定方法があげられる．設定断面が不充分であると，病変部位の描出能は著しく低下し，仮に描出できた場合も空間的把握は困難なことが多い．また次に行う Cine MRI では目的とした血流の描出が困難であったり，心周期にともない病変部位がスライス面より逸脱する事があり，安定した血流情報が得られず血流評価は困難となる．

今回の検討では，大動脈病変は上行大動脈と下行大動脈とを結ぶ斜位矢状断面で描出された．しかしながら大動脈弓は三次元構造をとるため，この断面を用いても1断面で大動脈弓全体を描出することはしばしば困難であった（特に大動脈弓上端）．そのため，この断面と大動脈弓上端とを結ぶ斜位矢状断面を設定することで，さらに描出範囲は広がった．心房中隔欠損症や心室中隔欠損症では，水平断面のみの観察では適切な断面が得られないことがあり，この場合四腔断面を用いることで良好な断面が得られた．肺動脈病変では，右室流出部と左右肺動脈分岐部を結ぶ斜位矢状断面が

Presented by Medical*Online

有用であった．

2．Cine MRIを用いた血行動態評価

本法では，撮影スライス内へ飽和されていないスピンの流入が常に行われるため，血流は周囲構造物（心筋組織や血管壁）よりも高信号で描出される．さらに繰り返し時間が短いため，多時相にわたっての描出が可能であり，シネモード表示することにより血流動態の観察が可能である．

今回の検討で，先天性心疾患に伴う短絡血流は周囲の血流信号に比べ低信号領域として描出された．また大動脈縮窄症例では狭窄部より出現するジェット状の低信号領域を認める例があった．この理由として，スピン位相の均一度が，血流速度，血流加速度，血流方向により乱れ，低信号領域を生じるものと考えられている[7]．しかしながら，Cine MRIにおける高信号領域や低信号領域の成因は，いまだ充分に解明されておらず，血管造影法やドプラー心エコー図と対比した検討が必要であると考える．

本検討では0.5Tと1.5Tという2つの異なる磁場強度を使用した．我々の経験では，強い磁場を用いるとコントラスト分解能が上がる印象を受けた．しかしながら強い磁場では，アーチファクトも強く生じることがあり，今後の検討が必要である．

3．先天性心疾患におけるMRI応用の問題点と今後の課題

MRIは，心エコー法に比べ1回の検査に長時間を要する．各断面の描出に要する時間は心拍数に依存し，3～5分で撮影可能であるが，検査全体では約1時間を要し，さらに設定断面を変化させないために，検査開始より終了まで一定の体位をとる必要がある．このことは特に小児では困難なことが多く，長時間の安静を得るために十分な鎮静を取る必要がある．

今回の検討では20例中3例でシネモードによる血行動態の評価ができなかった．これら胸郭の動きの大きい症例や不整脈を有する症例では，アーチファクトが多く，現在のシステムでは良好な画像が得られないことが多かった．

また現在のところ，MRIおよびCine MRIではドプラー心エコー図のような圧評価は一般に不可能であるとされている．しかしながら，大動脈縮窄症における狭窄部からのジェット状の無信号領域の長さと狭窄程度が相関するという報告もあり[8]，今後の検討が必要である．

本法は，胸郭の形態や肺による影響を受けず，広い範囲で詳細な検討が可能である．先天性心疾患における本法の応用は，断層心エコー図では形態観察の難しい大動脈縮窄症（特に年長例や術後例）などの大動脈病変[1)8)]，肺動脈末梢病変および肺静脈病変の診断や血行動態評価などで特に有用と考えられる[9)~11)]．今後臨床的有用性はますます広まるものと思われる．

文　献

1) Gomes, A.S., Lois, J.F., George, B., Alpan, G. and Williams, R.G.: Congenital abnormalities of the aortic arch: MR imaging. Radiology, 165: 691, 1987.

2) Diethelm, L., Déry, R., Lipton, M.J. and Higgins, C.B.: Atrial level shunts: Sensitivity and specificity of MR in diagnosis. Radiology, 162: 181, 1987.

3) Sakakibara, M., Kobayashi, S., Imai, H., Watanabe, S., Masuda, Y. and Inagaki, Y.: Diagnosis of atrial septal defect using magnetic resonance imaging. J. Cardiol., 17: 817, 1987.

4) Higgins, C.B., Holt, W., Pflugfelder, P.W. and Sechtem, U.: Functional evaluation of the heart with magnetic resonance imaging. Magn. Reson. Med., 6: 121, 1988.

5) Sechtem, U., Pflugfelder, P.W., Cassidy, M.M., White, R.D., Cheitlin, M.D., Cheitlin, M.D. Schiller, N.B. and Higgins, C.B.: Mitral or Aortic regurgitation: Quantification of regurgitant Volumes with cine MR imaging. Radiology, 167: 425, 1988.

6) 大西修作，福井須賀男，渥美千里，守田璃瑠子，楠岡英雄，藤井謙司，北畠　顕，滝沢　修：高速スキャンによる心血管腔内血流動態の検討．日磁医誌，8: 3, 1988.

7) Deimling, M., Mueller, E., Lenz, G., Barth, K., Fritschy, P., Seiderer, M. and Reinhardt, E.R.: Description of flow phenomana in magnetic resonance imaging. Diagn. Imaging. Clin. Med., 55: 37, 1986.

8) Simpson, I.A., Chung, K.J., Glass, R.F., Sahn, D. J., Sherman, F.S. and Hesselink, J.: Cine magnetic resonance imaging for evaluation of anatomy and flow relations in infants and children with coarctation of the aorta. Circulation, 78: 142, 1988.

9) Kersting-Sommerhoff, B.A., Sechtem, U.P. and Higgins, C.B.: Evaluation of pulmonary blood supply by nuclear magnetic resonance imaging in patients with pulmonary atresia. J. Am. Coll. Cardiol., 11: 166, 1988.

10) Rees, S., Somerville, J., Underwood, S.R.,

Presented by Medical*Online

Wright, J., Firmin, D., Klipstein, R. and Longmore, D.: Magnetic resonance imaging of the pulmonary arteries and their systemic connections in pulmonary atresia: Comparison with angiographic and surgical findings. Br. Heart J., 58: 621, 1987.

11) Ross, R.D., Bisset, G.S. III., Meyer, R.A., Hannon, D.W. and Bove, K.E.: Magnetic resonance imaging for diagnosis of pulmonary vein stenosis after "correction" of total anomalous pulmonary venous connection. Am. J. Cardiol., 60: 1199, 1987.

12) Rees, S., Somerville, J., Warnes, C., Underwood, R., Firmin, D., Klipstein, R. and Longmore, D.: Comparison of magnetic resonance Imaging with echocardiography and radionuclide angiography in assessing cardiac function and anatomy following Mustard's operation for transposition of the great arteries. Am. J. Cardiol., 61: 1316, 1988.

13) Bank, E.R., Aisen, A.M., Rocchini, A.P. and Hernandez, R.J.: Coarctation of the aorta in children undergoing angioplasty: Pretreatment and posttreatment MR imaging. Radiology, 162: 235, 1987.

14) Chung, K.J., Simposon, I.A., Glass, R.F., Sahn, D.J. and Hesselink, J.R.: Cine magnetic resonance imaging after surgical repair in patients with transposition of great arteries. Circulation, 77: 104, 1988.

Cine Magnetic Resonance Imaging for Evaluation of Cardiac Structure and Flow Dynamics in Congenital Heart Disease

Teiji Akgai, Yumi Kiyomatsu, Nobutoshi Ohara, Junichi Takagi, Noboru Sato, Hirohisa Kato and Takaharu Eto*

Department of Pediatrics and Child Health, Kurume University School of Medicine

*Division of Pediatric Cardiology, St. Mary's Hospital

Cine magnetic resonance imaging (Cine MRI) was performed in 20 patients aged 19 days to 13 years (mean 4.0 years), who had congenital heart disease comfirmed at echocardiography or angiography. Prior to cine MRI, gated MRI was perfomed to evaluate for cardiac structure. Cine MRI was demonstrated by fast low fip angle shot imaging technique with a 30° flip angle, 15 msec echo time, 30~40 msec pulse repetition time, and 128 × 128 acquisition matrix. Abnormalities of cardiac structure were extremely well deined in all patients by gated MRI. Intracardiac or intravascular blood flow were visualized in 17 (85%) of 20 patients by cine MRI. Left to right shunt flow though ventricular septal defect, atrial septal defect, and endocardial cushion defect were visualized with low signal intensity area. Low intensity jets flow through the site of re-coarctation of the aorta were also visualized. However, the good recording of cine MRI was not obtained because of artifacts in 3 of 20 patients (15%) who had severe congestive heart failure or respiratory arrhythmia. Gated MRI provides excellent visualization of fine structure, and cine MRI can provide high spatial resolution imaging of flow dynamic in a variety of congenital heart disease, noninvasively.

Presented by Medical*Online