日本小児循環器学会雑誌　5巻2号　310～315頁（1989年）

小児の先天性巨大冠動脈瘻の2治験例

（平成1年1月17日受付）
（平成1年7月4日受理）

兵庫県立こども病院心臓血管胸部外科
*三木市民病院外科
大嶋　義博　　山口　眞弘　　西川　育志
大橋　秀隆　　細川　裕平　　橘　　秀夫*

key words：小児，巨大冠動脈瘻，肺動脈縫縮吊り上げ術

要　旨

小児における巨大冠動脈瘻の2例に手術を行い治癒せしめえた．症例1は9カ月，男児で多呼吸，哺乳及び体重増加不良を主訴とする左冠動脈右室瘻で，肺対体血流比（Qp/Qs）は5.00であった．瘻の外径は15mm，瘻孔は多孔性で，瘻内腔より右室開口部をパッチ閉鎖及び一部を直接縫合閉鎖した．次に瘻中枢側にも切開を加え正常の冠動脈分枝がないことを確認した後に，大動脈起始部近くでバットレス縫合にてサンドイッチ状に瘻孔を閉鎖し，さらに瘻孔切開部を縫縮閉鎖した．また拡張した肺動脈の圧迫により左主気管支狭窄がみられたため肺動脈縫縮吊り上げ術を併せ行った．症例2は2歳，男児で，体重増加不良を主訴とし，心拡大および心電図上，V_1～V_5にてSTの上昇がみられた．外径15mmの左冠動脈左室瘻で，心室中隔欠損および肺動脈弁狭窄症を伴っていた（Qp/Qs＝2.88）．単一の大きな左室開口部を瘻内腔よりパッチ閉鎖し，さらに瘻中枢側の閉鎖は正常の冠動脈が分枝した直後にて症例1と同様の方法で行った．また大心静脈と左室後静脈が瘻を横切っており，瘻孔閉鎖に伴い前者は閉塞し，後者は切断せざるを得なかった．大心静脈は左心耳と側々吻合し，左室後静脈は断端を端々吻合して再建した．それぞれ術後1年3カ月と2カ月になるが，ともに心電図に異常なく，順調に経過している．

緒　言

近年，小児における冠動脈瘻の報告がよくみられるようになったが，臨床的に無症状のものが多い．我々は瘻の短絡に基づくと思われる心不全，心筋虚血，肺高血圧，気管支圧迫症状などを合併した巨大冠動脈瘻の2例を経験したので，外科治療上の問題点について検討を加えて報告する．

症　例

症例1　9カ月，男児

1カ月検診で心雑音を指摘され，心室中隔欠損症として経過観察を受けていた．生後7カ月頃より多呼吸，哺乳及び体重増加不良がみられるようになり，入院精査を行った．

別刷請求先：（〒654）神戸市須磨区高倉台1－1－1
兵庫県立こども病院心臓血管胸部外科
大嶋　義博

入院時呼吸数50～60回/分，脈拍数130回/分で，血圧は90/35mmHgと拡張期圧の低下が認められた．左肺の呼吸音が弱く，第4肋間胸骨左縁から心尖部にかけてLevine Ⅲ度の連続性心雑音が聴診された．胸部レントゲン写真（図1）で心拡大と肺血管影の増強および左肺の無気肺と右肺の気腫性拡張がみられた．心電図では，両室肥大とV_5, V_6にて陰性T波がみられた．大動脈造影（図2）で左前下行枝が主体をなす巨大な左冠動脈右室瘻と判明，肺対体血流比（Qp/Qs）は5.00，肺対体血圧比（Pp/Ps）は0.67であった．また気管支鏡で左主気管支の高度狭窄がみられた．

9カ月時，体重6.6Kgで開心術を施行した．左冠動脈の走行に一致して外径15mmに拡張した異常血管がみられ，これが右室前面に開口している冠動脈瘻と思われた．冠動脈瘻を指で圧迫しつつ体外循環を開始し，大動脈遮断下に瘻末梢側に切開を加えた．右室への交

Presented by Medical*Online

通口は径10mmを最高に大小5カ所にみられ，10×14mmのパッチにて3カ所をまとめて閉鎖し，他の2つの小孔は直接縫合にて閉鎖した．次に瘻中枢側及び大動脈にも切開を加え検索したが，正常冠動脈の分枝は全く認められなかった．また右冠動脈からの側副血行が左室にまで及んでいることが確認されたため，大動脈起始部近くでバットレス縫合にてサンドイッチ状に瘻孔を閉鎖し，さらに瘻孔切開部を縫縮閉鎖した．また拡張した肺動脈の圧迫により左主気管支の閉塞がみられたため，肺動脈を縫縮し胸骨左縁第1，第2肋間に吊り上げ術[1]を行った．

術後心電図上異常所見なく，左肺の換気も改善し，

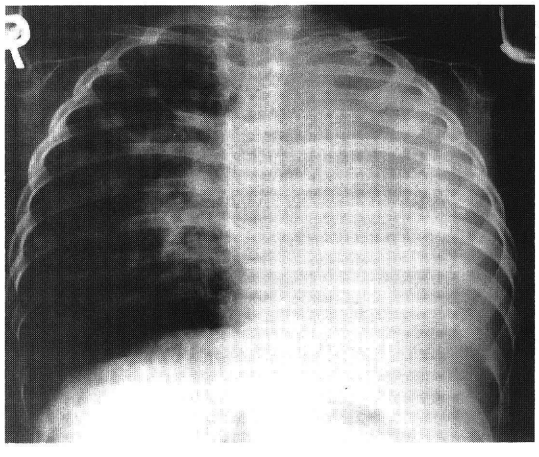

図1　胸部レントゲン写真

術後6日目より左無気肺は改善し，24日目には気管内チューブを抜去できた．術後3カ月目に行った選択的冠動脈造影（図3）では，瘻孔は閉鎖し，左室は右冠動脈により灌流されているのが確認された．

症例2　2歳9カ月，男児

3カ月検診で心雑音を指摘され，10カ月時に他院で心臓カテーテル検査を受け心室中隔欠損，肺動脈弁狭窄症の診断で経過観察を受けていた．この時のQp/Qsは2.0，Pp/Psは0.34であった．しかし体重増加が不良で心拡大も著明なため2歳5カ月時，再検査目的で当院に入院となった．入院時呼吸数は30～40回/分で，軽度陥没呼吸がみられた．また胸骨左縁第2肋間でLevine Ⅲ度の収縮期及び拡張期心雑音が聴取された．胸部レントゲン写真は，心胸廓比67.6%と著明な心拡大があり肺血管影の増強がみられた．心電図所見では両室肥大と，胸部誘導V_1～V_5でSTの上昇がみられた．

術前心臓カテーテル検査（表1）では，Qp/Qs＝2.88，Pp/Ps＝0.4で，左室拡張末期圧は15mmHgと高く，また大動脈の拡張期圧は39mmHgと低かった．さらに右室流出路と肺動脈本幹には47mmHgの圧較差があり，肺動脈弁狭窄の所見が得られた．

心血管造影では，左室造影で心室中隔欠損が，さらに逆行性大動脈造影では左冠動脈の部位に一致して拡張，蛇行する異常血管がみられた（図4）．側面像の所見を合わせると，この異常血管は左前下行枝（LAD），回旋枝を分枝した後，拡張蛇行しながら左室後壁に開

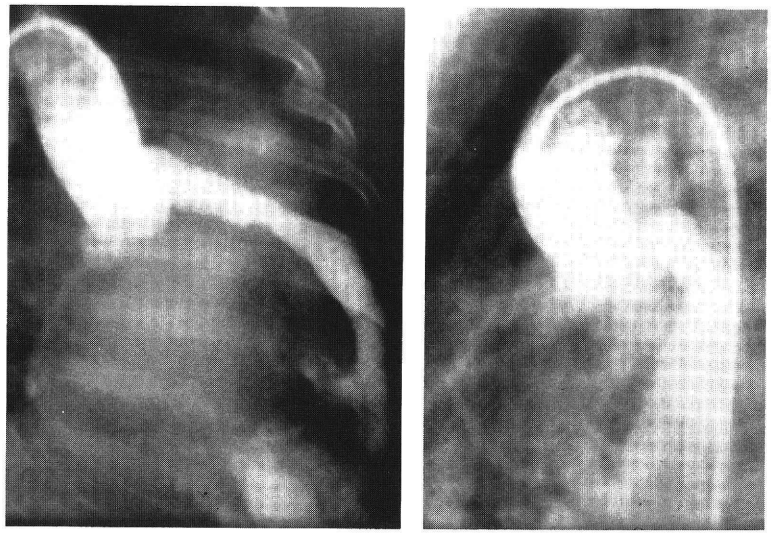

図2　逆行性大動脈造影（術前）

Presented by Medical*Online

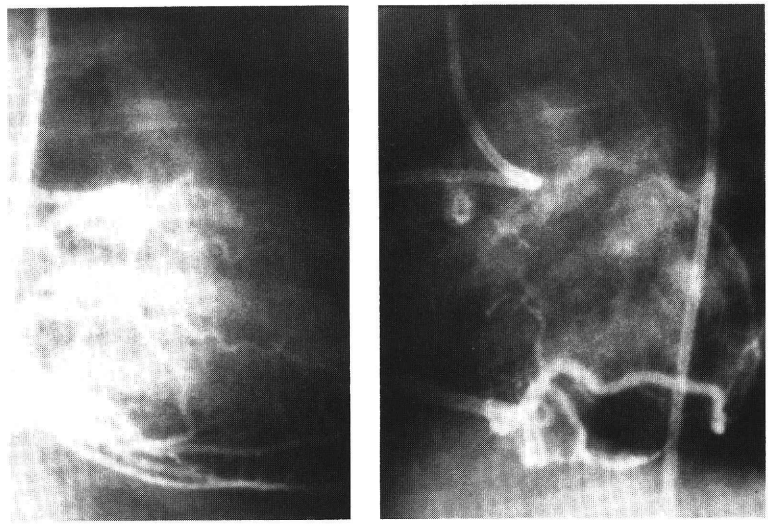

（正面）　　（側面）

図3　選択的右冠動脈造影（術後）
左室領域は右冠動脈からの側副血行により灌流されている．

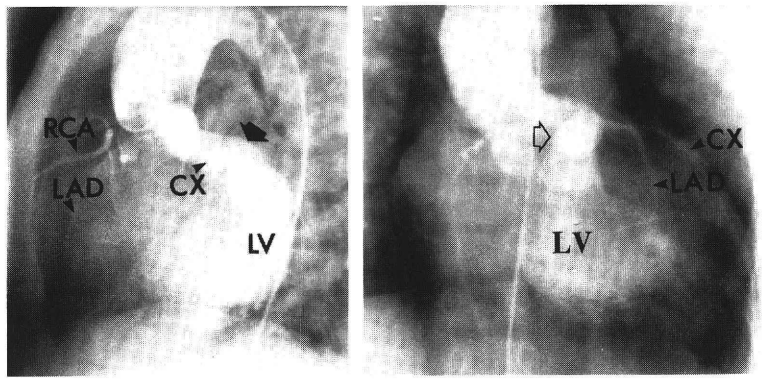

図4　逆行性大動脈造影（術前）

表1　心臓カテーテル検査所見

	Pressure, mmHg	
	症例　1	症例　2
RA	10/ 5(7)	12/ 6(7)
RV	58/ 6(29)	83/ 7(42)
PA　Tr	53/20(33)	36/16(25)
wedge	19/ 4(14)	29/15(23)
LV	80/ 7(39)　13	90/10(48)　15
Ao	78/30(56)	89/39(67)
	Qp/Qs=5.00 Pp/Ps=0.67	Qp/Qs=2.88 Pp/Ps=0.40

ロする巨大な左冠動脈・左室瘻であることが判明した．以上の所見から心室中隔欠損，肺動脈弁狭窄，及び冠動脈瘻の診断で昭和61年11月20日，開心術を行った．

胸骨正中切開で心嚢を開け，前方から大動脈と肺動脈の間を剝離していくと外径が約15mmの異常血管がみられた（図5－1）．体外循環を開始したが，冠動脈瘻よりの短絡量が非常に多く灌流圧が維持できず，心臓後面にある瘻の末梢側を指で圧迫しながら大動脈遮断に移った．血液心筋保護液注入に際しても同じく指による冠動脈瘻の圧迫を行ったが，大動脈遮断により瘻は虚脱し，その位置がわかりにくく，心停止を得るのに通常量の約2倍の心筋保護液を要した．冠動脈瘻

Presented by Medical*Online

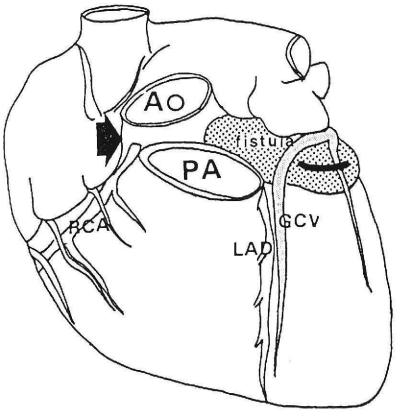

図5-1　（症例2）左冠動脈—左室瘻

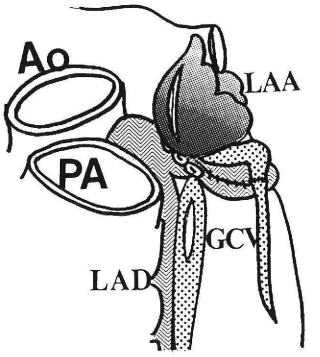

図5-2 冠動脈瘻の閉鎖，左室後静脈および大心静脈の再建

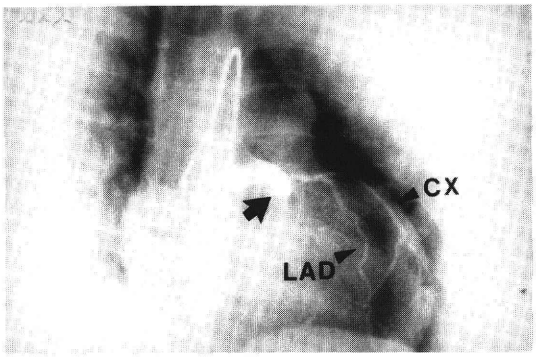

図6　選択的左冠動脈造影

の閉鎖を行うため，まず大動脈と肺動脈の間で，次いで心臓を右前方に翻転して左室後壁を走る瘻を可及的に剝離し，その走行に沿って縦切開を加えた．なおこの時，瘻を横切る左室後静脈がみられたが，やむなく切断した．直径16mmの瘻孔が左室後壁上方に開口しており，これを径20mmのパッチにて閉鎖した．さらに瘻中枢側の閉鎖は正常の冠動脈が分枝した直後にて症例1と同様の方法で行った．また切断した左室後静脈は端々吻合で再建した．心室中隔欠損は，径14mmのKirklin分類Ⅱ型で，直径16mmのパッチにて閉鎖した．肺動脈弁は3弁で，弁口径は12mmであったが，これを弁切開により径17mmに拡大した．次に心尖部を挙上して冠動脈瘻の閉鎖部とLADの走行を確認したところ，LADに伴走する大心静脈が瘻の縫縮部に巻き込まれ閉塞していた．このため同静脈と左心耳を6-0 prolene連続縫合で側々吻合して静脈の再建を行った（図5-2）．吻合径は8mmであった．

術後，強心剤（Noradrenalin）を要したが，4日目には気管内チューブを抜去できた．また術前の心電図でV_1～V_5にみられたSTの上昇は，術後2カ月目には正常化した．術後64日目に，選択的冠動脈造影（図6）を行ったが，瘻孔の遺残はなく，LAD，回旋枝とも，正常に描出された．ただ左冠動基部が瘤状に拡張したまま残存していた．患児は術後71日目に軽快退院した．

考　察

冠動脈瘻の症状としては，鬱血性心不全，心筋虚血，不整脈，細菌性心内膜炎等があるが，一般には幼児期には無症状のものが多い[2]．

心不全は右室瘻においては左右短絡により，左室瘻では大動脈弁閉鎖不全症と同じ病態により起こる．肺高血圧を来した例はみられるが[3]，症例1のように気管支の圧迫を伴うほど短絡量が多く，高度の気管狭窄に対し，肺動脈吊り上げ術を行った例は，他にみられない．冠動脈瘻の大きさも通常は2～5mm程度で，冠動脈瘤は別にして外径が15mmもある例は極めて稀であるといえる．

本症の約半数に何らかの心電図異常がみられ[4][5]，心筋梗塞の既往は全体の3～4％にみられる[6][7]が，ST変化を含めた心筋虚血を示す心電図変化の頻度は明らかでない．心筋虚血症状のうち，狭心症は10～12％[6][7]にみられるが，そのほとんどが高齢者である[6][8]．心筋梗塞も同様に高齢者に限られており，冠動脈硬化性病変を合併する率が高い．冠動脈の器質的狭窄病変を伴った例を除けば，心筋虚血は，一般にcoronary

Presented by Medical*Online

artery steal 現象により生ずるとされている．冠動脈の器質的狭窄病変を伴なわない，coronary artery steal 現象と考えられる狭心症状がみられた例は多い[4)6)9)10)11)]が，全例で心電図上 ST 変化が認められているわけではなく，胸痛症状のみで判定し安静時及び負荷心電図で ST の変化がみられない症例もある．

症例2にみられた心電図変化（ST 上昇）は，巨大左室瘻による大動脈拡張期圧の低下，左室拡張末期圧上昇と coronary artery steal による心内膜下の虚血性変化により生じたものと思われる．

巨大冠動脈瘻の外科治療における問題点として，高短絡量による体外循環の灌流圧の低下，心筋保護液注入に際する steal がある．これらに対して指による冠動脈瘻の圧迫を行ったが，症例1のように瘻が心臓前面にある場合は比較的確実に行えたが，症例2のごとく視野の展開が不良な例では難しく，圧迫が不充分であるとすぐに左室の膨満，灌流圧の低下を来たした．こういった例においては，急速冷却によりすぐに大動脈遮断を行ない，大動脈基部圧のモニター下に，瘻の圧迫を行ないつつ，確実な心筋保護液注入を行うことが重要であろう．また症例2では，大動脈遮断後，瘻が虚脱し，位置がわかりにくくなったため，何らかの marking の手段を工夫する必要があったと思われた．

さらに症例2では，冠動脈瘻の位置が心後方で視野が悪く，瘻よりの冠動脈の分枝，房室間溝付近の冠静脈の走行などが十分確認し難く，本例のごとく冠静脈の再建を要する場合もあり注意が必要であろう．再建した静脈の開存の有無は術後血管造影で確認できなかったが，術後経過から考えて問題なかったと思われる．

瘻孔の閉鎖法については種々の報告がみられるが，単純結紮は別として，心腔内より閉鎖するか，冠動脈内より閉鎖するかに大別できる．冠動脈心腔瘻の場合は心腔内より閉鎖するのが原則とする意見[11)]があるが，複数の瘻孔が存在する場合，心腔内よりの閉鎖は必ずしも容易ではなく，冠動脈側より閉鎖を行なうほうが迅速かつ確実な場合もある．瘻孔の中枢側は，冠動脈の分枝を確認し単純結紮か，本例のごとく巨大瘻の場合は，中枢側の確実な閉鎖を行い，さらにそれより末梢側の死腔を縫縮閉鎖するなど，遺残腔を可能なかぎり残さないことが肝要であろう．

また瘻孔中枢側の拡張した冠動脈の予後については，小児例においては退縮傾向がみられたとの報告があるが[12)]，Jaffe らは，1～14歳，5例の検討で，拡張した中枢側の冠動脈径は不変であったと報告している[13)]．以前に我々の施設で外科治療を行った小児期冠動脈瘻4例のうち，1例に瘻孔中枢側の冠動脈が拡張したまま瘤状に残り，この部位に血栓化がみられた．この瘤は術後6年目の造影において退縮傾向がみられるものの瘤状に残存していた．術後冠動脈造影で冠動脈の拡張がみられる症例では，血栓形成を予防する意味で長期の抗凝固療法が必要であろうと思われる．

文　献

1) 山口眞弘，西山範正，細川裕平，橘　秀夫，堀越一彦，鳥山　皓，三戸　寿，鄭　源紀，大橋秀隆，小川恭一：肺動脈による気管・気管支圧迫症状を呈した乳児期重症心室中隔欠損症に対する肺動脈縫縮吊り上げ術．日胸外会誌，29：86—97，1981.

2) 里方一郎，鈴木淳子，神谷哲郎，小塚隆弘：小児の先天性冠動脈瘻23例の検討．日児誌，88：2544—2551，1984.

3) Azcuna, J.I., Cabrera, A., Arruza, F. and Iriarte, M.: Fistulae between the coronary arteries and the right cavities of the heart. Report of three cases treated surgically. Br. Heart J., 33: 451—455, 1971.

4) McNamara, J.J. and Gross, R.E.: Congenital coronary artery fistula. Surgery, 65: 59—69, 1969.

5) Urrutia-S., C.O., Falaschi, G., Ott, D.A.and Cooley, D.A.: Surgical management of 56 patients with congenital coronary artery fistulas. Ann. Thorac. Surg., 35: 300—307, 1983.

6) Liberthson, R.R., Sagar, K., Berkoben, J.P., Weintraub, R.M. and Levine, F.H.: Congenital coronary arteriovenous fistula: Report of 13 patients, review of the literature and delineation of management. Circulation, 59: 849—854, 1979.

7) Rittenhouse, E.A., Doty, D.B. and Ehrenhaft, J. L.: Congenital coronary artery-cardiac chamber fistula. Ann. Thorac. Surg., 20: 468—485, 1975.

8) Lowe, J.E., Oldham, H.N. Jr. and Sabiston, D.C. Jr.: Surgical management of congenital coronary artery fistulas. Ann. Surg., 194: 373—380, 1981.

9) Lee, G.B., Gobel, F.L., Lillehei, C.W., Neff, W.S. and Eliot, R.S.: Correction of shunt from right conal coronary artery to pulmonary trunk with relief of symptoms. Circulation, 37: 244—248, 1968.

10) Effler, D.B., Sheldon, W.C., Tuner, J.J. and Groves, L.K.: Coronary arteriovenous fistulas.

Presented by Medical*Online

Diagnosis and surgical management. Surgery, 61 : 41—50, 1967.
11) 川筋道雄, 遠藤将光, 辻口 大, 青山剛和, 麻柄達夫, 飯田茂穂, 大平政人, 関 雅博, 岩 喬 : 冠動脈瘻の外科治療. 日胸外会誌, 33 : 1924—1930, 1985.
12) Oldham, H.N., Ebert, P.A., Young, W.G. and Sabiston, D.C. : Surgical management of congenital coronary artery fistula. Ann. Thorac. Surg., 12 : 503—513, 1971.
13) Jaffe, R.B., Glancy, D.L., Epstein, S.E., Brown, B.G. and Morrow, A.G. : Coronary arterial-right heart fistulae. Long-term observations in seven patients. Circulation, 47 : 133—143, 1973.

Congenital Giant Coronary Artery Fistula in Infant: Report of Successful Surgical Correction in Two Cases

Yoshihiro Oshima, Masahiro Yamaguchi, Yuhei Hosokawa, Hidetaka Ohashi, Yasushi Nishikawa and Hideo Tachibana*
Department of Thoracic and Cardiovascular Surgery, Kobe Children's Hospital, Kobe, Japan
*Department of Surgery, Miki City Hospital

Successful surgical correction of giant coronary artery fistulas in 2 infants were reported. First case, a nine-month-old boy, (presented with polypnea and poor weight gain), had a large left coronary artery to right ventricular fistula with systemic to pulmonary flow ratio of 5.0. A combination of left bronchial compression by a distended pulmonary artery was also noted by bronchoscopy. At operation, a fistula was measured 15 mm in diameter, with multiple openings to the right ventricle, which was closed with a single large patch combined with closure of one small opening with a buttress suture from inside of the fistula. There was no branching off coronary artery noted by inspection from inside proximally, and the fistula was closed as near as possible to the orifice of left coronary artery on the aorta with buttress sutures. A distended pulmonary artery was plicated and suspended to the left anterior chest wall. Second case, 2-year-old boy (with symptoms of cardiac failure and electrocardiographic evidence of myocardial ischemia) was diagnosed to have a left coronary artery to left ventricular fistula, ventricular septal defect and pulmonary valvular stenosis. (Systemic to pulmonary flow ratio was 2.8). The fistula had a single large opening, measured 15 mm in diameter, which was closed with a patch. Proximally, the fistula was closed with the same manner as in the first case a the point just distal to the small branching off coronary arteries. Both of the patients had uneventful postoperative course and continue to be free from symptom at present.

Presented by Medical*Online