日本小児循環器学会雑誌　5巻2号　329～335頁（1989年）

多発性冠動脈瘻を伴う先天性門脈肝静脈瘻の一例

（平成1年4月6日受付）
（平成1年7月4日受理）

岡山大学小児科
森　一博　土肥嗣明
水島三菱病院小児科
山本裕子
国立岡山病院小児医療センター
立石一馬
近畿大学心臓小児科
砂川晶生

key words：冠動脈瘻，門脈肝静脈瘻，静脈管，Eck 瘻

要旨

多発性冠動脈瘻を伴う先天性門脈肝静脈瘻の9歳男児例を経験した．患児は5歳時に，右冠動脈から右房へ，左冠動脈から左室への多発性冠動脈瘻を診断され，右冠動脈の瘻孔閉鎖術が施行された．しかし，その後も心拡大が持続するため，9歳時に再精査が施行された．著しく拡大した肝静脈は右方に偏位し，カテーテルは肝静脈経由で門脈に挿入可能であった．門脈圧は正常で，上腸間膜動脈造影では，門脈は本来の門脈枝に乏しく，造影剤は肝内を通過することなく，門脈から直ちに肝静脈へ流入した．この門脈肝静脈瘻は，静脈管の開存によるもので，本症例での心拡大の原因の一つと考えられる．先天性門脈肝静脈瘻は，肝静脈拡大をきたす疾患の一つとして考慮すべきで，今後，portosystemic encephalopathy の出現に注意する必要がある．

肝内の門脈系と肝静脈系の短絡としては，肝硬変において径5～125μの顕微鏡的吻合がしばしば見出されるが，肉眼的に識別しうる大きな短絡を伴う例は極めてまれである[1]．今回，著者らは，静脈管の開存によると考えられる門脈肝静脈瘻に，多発性冠動脈瘻を伴った一例を経験したので，その臨床像と診断的意義を中心に報告する．

症例

症例：9歳，男児．

主訴：心拡大，腹痛．

現病歴：妊娠・分娩には異常なく，在胎39週，2,970 gにて出生．生後1カ月目に心雑音を指摘され，岡山大学小児科にて経過観察された．

5歳6カ月時，精査のため国立岡山病院へ入院した．入院時，胸骨左縁第3肋間に Levine 3/6の連続性雑音を聴取し，肝は2cm 触知された．また，胸部X線写真では，心胸廓比は64％と拡大し，右第2弓の直線化が認められた．

心臓カテーテル・心血管造影検査で，右冠動脈のうち，円錐枝は独立して起始し，ただちに右房に短絡しており，また，その上部の右バルサルバ洞に別の入口部を有する右冠動脈は，蛇行・拡大し，右房へ多発性に開口していた．また，左冠動脈では，回旋枝から左室への瘻孔が認められ，多発性冠動脈瘻と診断された．肺動脈圧は正常で，肺体血流量比は1.59であった（表1左段）．

5歳7カ月時に，近畿大学にて，瘻孔閉鎖術が施行された．心拍動下に，心表面から thrill を触知しうる右冠動脈枝を4本結紮した．更に人工心肺下に，右房切

別刷請求先：（〒700）岡山市鹿田町2丁目5－1
岡山大学小児科学教室　森　一博

Presented by Medical*Online

表　1

	5歳6カ月（術前）		5歳8カ月（術後）		9歳（術後4年）	
	圧(平均圧) mmHg	酸素飽和度 %	圧(平均圧) mmHg	酸素飽和度 %	圧(平均圧) mmHg	酸素飽和度 %
下大静脈	a 8 / v 7 (6)	84	(8)	82	a 13 / v 11 (12)	89
上大静脈	a 8 / v 7 (5)	69	(8)	69	a 13 / v 14 (12)	77
右　房	a 7 / v 4 (5)	78	(6)	80	a 13 / v 12 (10)	88
右　室	22/EDP 2	79	22/EDP 4	77	27/EDP 6	84
肺動脈	25/10 (18)	79	25/17 (20)	76	28/19 (23)	84
左　室	106/EDP 13	96	80/EDP 12	96	90/EDP 12	99
大動脈	106/60 (80)		80/52 (66)		89/63 (75)	99
門　脈					(11)	80
肺体血流量比	1.59		1.35		1.47	
左右シャント率 %	37		26		32	
心係数 l/min/m²	4.6		5.1			

開を行い，円錐枝からの瘻孔をパッチ閉鎖したが，他には右房内に瘻孔の開口部は見出されなかった．術後1カ月目に施行された心臓カテーテル検査では，肺体血流量比1.35で，若干の短絡が残存した（表1，中段）．

その後，外来で経過観察されていたが，心拡大が持続し，右季肋部痛が月に数回出現するため，9歳時（術後4年目）に当科へ再入院した．

現症：身長136cm（＋1.0SD），体重22kg（－1.3SD）と痩せ型．学校の成績は普通で，手先は器用．心拍数は整で127/分，血圧85/50mmHg，呼吸数24/分，心音は胸骨左縁第3肋間にLevine 1/6度の連続性雑音が聴取された．肝は3cm触知され，腹痛時には，右季肋部に圧痛を伴う4×5cmの腫瘤が認められた．

検査所見：血液生化学検査では，γGTP 63μ/l，アルカリフォスファターゼ479u/l，ロイシンアミノペプチターゼ82u/lと胆道系酵素の軽度上昇を認めたが，血清蛋白6.92g/dl，アルブミン4.35g/dl，直接ビリルビン0.77mg/dl，GOT 28u/l，GPT 18u/lと，その他の生化学検査は正常であった．また，血中アンモニアは129μg/mlと正常で，血中アミノ酸分析でも異常は認められず，脳波も徐波化傾向は認められなかった．

胸部X線写真では，心胸郭比は66％と拡大し，右第2弓の直線化を認めた（図1，A）．心電図では，平均QRS電気軸は60度で，V_1でrsr's'の不完全右脚ブロックを認めた（図2，A）．また，入院中，290/分のF波を有する心房粗動を認めたが，シゴキシンとベラパミルの静注により，洞調律に戻った（図2，B）．Mモード心エコー図では，左室拡張末期径は60mmと拡大し，左室内径短縮率は28％と軽度の低下を認めた（図3，A）．また，左房径も32mmと拡大し（図3，B），パルスドプラ法では僧帽弁逆流シグナルが認められた（図3，C）．また，201-タリウム心筋イメージングでは，左室心筋に明らかな灌流欠損は認められなかった．

腹痛時の腹部CTでは，胆嚢は腫大し，肝右葉に横方向に着床（横位胆嚢）していたが，胆石や胆道系の拡大は認められなかった．また，肝実質内には，血管腫は認められなかった（図4，A）．腹部エコーでも，同様に，横位の腫大した胆嚢が観察された．肝実質は地図状で濃淡を混じる像であったが，肝内胆管の拡張像は認められなかった（図4，B）．腹痛時に腫大した胆嚢は，セオスニン筋注により良好に収縮し，腹痛も消失した．胆嚢の位置異常では胆嚢腫大や腹痛を伴うことがあり[2]，本症例の腹痛の原因と考えられた．

心臓カテーテル・心血管造影検査：大動脈造影では右冠動脈が拡大・蛇行し，右房への短絡が観察された（図5，A）．右冠動脈の円錐枝の造影では，直ちに右房が造影され，パッチから右房内への短絡の残存が認められた（図5，B）．その上部の右バルサルバ洞に入口部を有する右冠動脈の造影では，蛇行した冠動脈から右房への2条のジェットが観察された（図5，C）．ま

Presented by Medical*Online

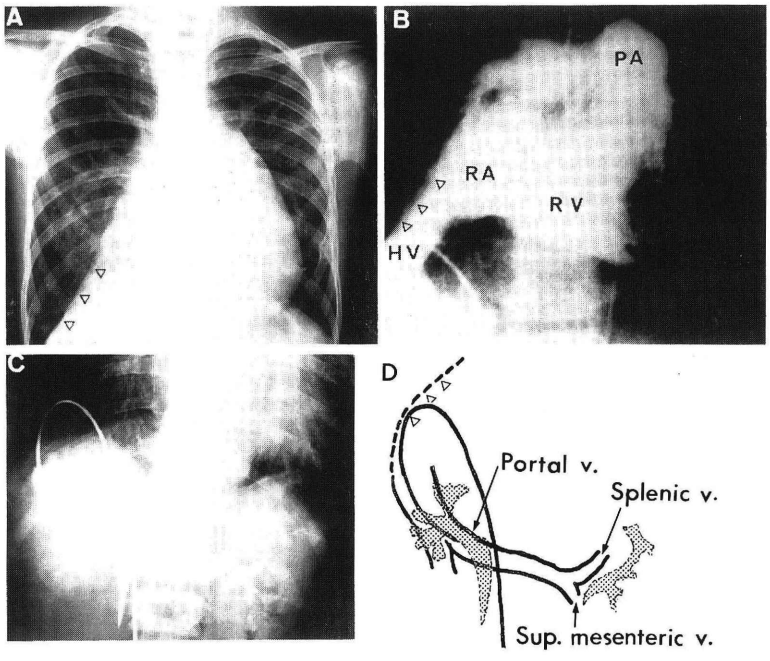

図1　A：胸部X線写真．右第2弓の直線化(図中三角)と，心拡大を認める．B：肝静脈造影．図Aで直線化した部分は，肝静脈（HV）の右房（RA）への入口部に一致する．C：門脈造影．カテーテルは肝静脈から門脈へ挿入された．D：B・Cの模式図．右腎は左腎に比して，高位に位置する．RV＝右室，PA＝肺動脈

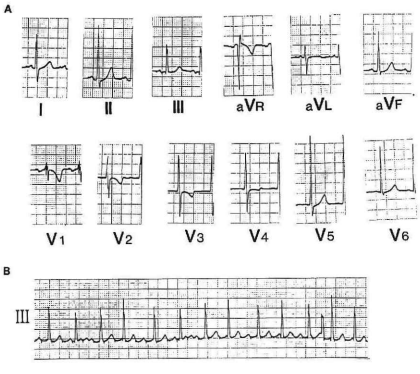

図2　A：入院図心電図．V_1でrsr's'の不完全右脚ブロックを認める．B：心房粗動時の心電図．

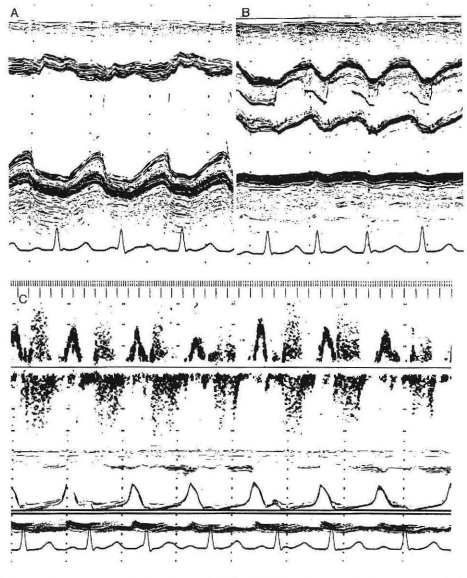

図3　心エコー図．A：左室のMモード心エコー図では，左室の拡大と軽度の収縮力低下を認める．B：左房も軽度の拡大を認める．C：左室流入路のパルスドプラ法で，僧帽弁逆流シグナルを認める．

た，左冠動脈造影では拡大した回旋枝から左室への短絡が観察された(図5，D)．肺高血圧症は認められず，肺体血流量比は1.47であった．左室造影では，左室壁運動異常はなく，拡張末期容積は126ml(221% of normal)，駆出率は55%で，左室の拡張と軽度の収縮力低下が認められた（表1，右段)．

経静脈的に右房へ入ったカテーテルは，容易に肝静

Presented by Medical*Online

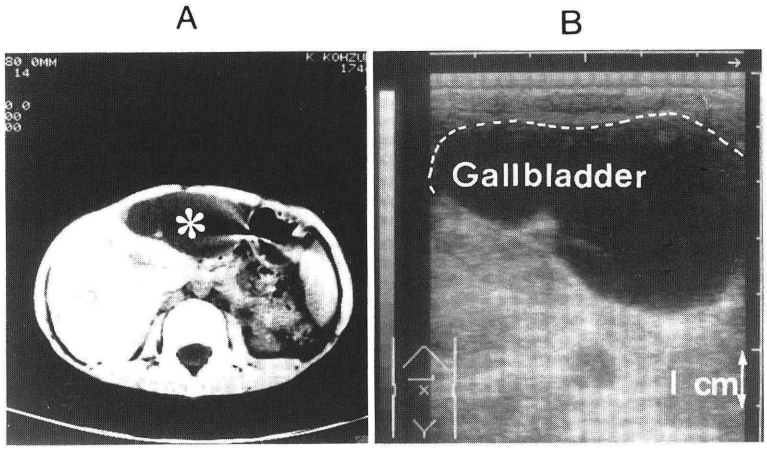

図4　A：腹部CT．腫大した横位の胆嚢（＊印）を認める．肝実質内に血管腫は認められない．B：腹部エコー．Aと同様に，6×4cmの腫大した胆嚢を認める．

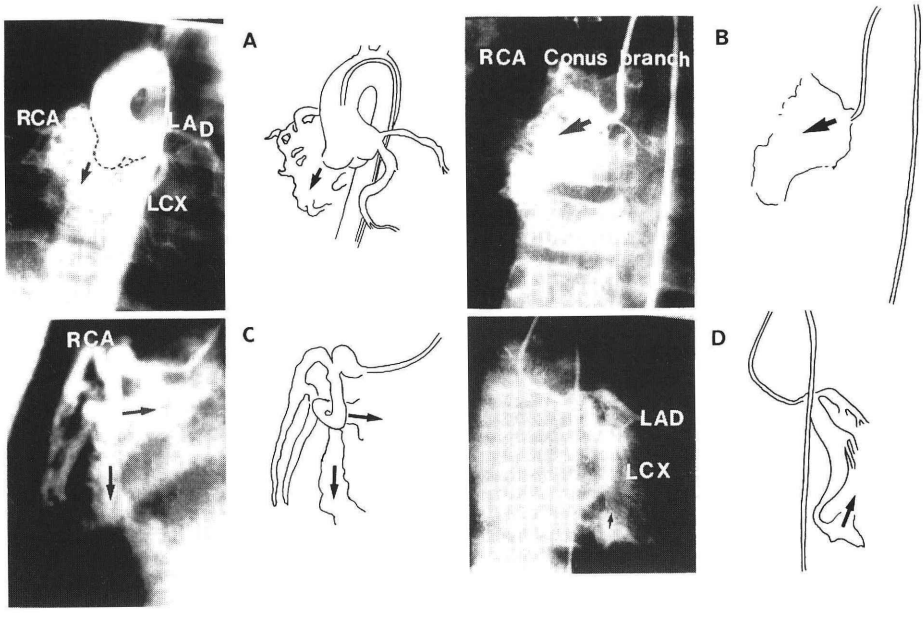

図5　A：大動脈造影(正面)．右冠動脈は蛇行・拡張し，右房への短絡を認める．B：右冠動脈の円錐枝の造影（正面）．直ちに右房が造影される．C：右冠動脈造影（側面）．Bよりも上部の右バルサルバ洞からの造影．2条の短絡(矢印)が認められる．D：左冠動脈造影（正面）．回旋枝は拡大し，左室へ短絡（矢印）を認める．RCA＝右冠動脈，LAD＝左前下行枝，LCX＝左回旋枝

脈へ挿入された（図1，B）．肝静脈造影では，門脈・脾静脈・上腸間膜静脈が淡く造影された（図1，C）．カテーテルの走行と肝静脈造影より，胸部X線写真での直線化した右第2弓は，右側へ偏位した拡大した肝静脈であることが判明した．なお，静脈性腎盂撮影で，右腎が左腎に比して高位に位置していた（図1，D）．

カテーテルを肝静脈から更に進めたところ，脊柱の左側で，上腸間膜静脈・脾静脈の合流部に達した．同

Presented by Medical*Online

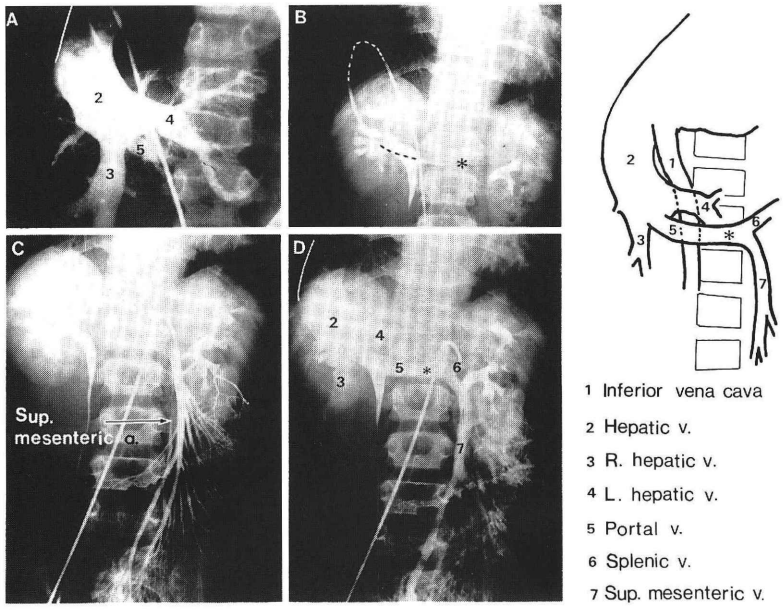

図6　A：肝静脈造影．門脈が一部造影される．B：カテーテルの走行．カテーテルは，肝静脈，門脈を経由し，脾静脈と上腸間膜静脈の合流部（＊印）に達した．C：選択的上腸間膜動脈造影．D：Cの late phase．門脈肝静脈瘻が観察される．右段の模式図中の番号は，AおよびDの血管造影の枝に一致する．

部位の平均圧は11mmHgで，門脈圧亢進症は認められなかった（図6，A•B）．逆行性上腸間膜動脈造影（図6，C）の late phaseで，上腸間膜静脈と脾静脈が正常より左側で合流し門脈となるが，この門脈は正常の肝内門脈枝に乏しく，直ちに，著しく拡大した肝静脈へバイパスされる像が観察された（図6，D）．また，肝動脈造影では，海綿状血管腫や血管内皮細胞腫などの血管腫の像は認められなかった．以上の結果より，本症例は，多発性冠動脈瘻を伴う先天性門脈肝静脈瘻と診断された．

考　察

1．門脈肝静脈瘻の成因

肝内の門脈系と肝静脈との間に肉眼的に識判しうる大きな短絡を有する症例は，世界の文献で5例の報告を認めるのみである[3)~6)]．これらは，いずれも42歳から60歳までの成人例で，肝炎もしくは肝硬変の経過中に発見された症例である．門脈と肝静脈の短絡形態に関しては，比較的細い短絡の集属による例[3)6)]，径1cmの管状の太い短絡を有する例[4)]，短絡部が嚢状に瘤を形成する例[5)]と種々である．その成因に関しては，後天性と先天性の2説がある．Kozukaらは，肝硬変などで肝細胞が壊死となり，類洞周囲の線維の発育が悪く類洞が大きく開存し巨大な短絡となったと推定し，後天性のものであるとした[4)]．一方，Raskinらは，肝右葉に比して左葉に瘻孔が多数存在したことより，左臍静脈由来の静脈管が残存したものであり，先天性であろうと推定した[3)]．著者らの症例は，肝炎や肝硬変の既往もなく，肝静脈の拡大は初診時より認められており，また，短絡血管は蛇行や側副血管はなく，1本のスムーズな内腔を有しており，静脈管の開存による先天性のものであると推察された．本症例では，正常の肝内門脈枝が少ないことから，静脈管が門脈血のバイパスとして生後も開存を続けた可能性が考えられた．

2．門脈肝静脈瘻の臨床症状

本症例では，著しく拡大した肝静脈の存在が門脈静脈瘻の診断の糸口となった．短絡血流による肝静脈の拡大をきたす疾患としては，同部位への総肺静脈還流異常症や肝動静脈瘻が考えられるが，それらの存在しない場合には，本症も考慮すべきであろう．

門脈肝静脈吻合は，人工的には肝硬変の治療の目的で，門脈圧を下げるための手術（Eck瘻）として行なわれる．この場合，術後に，高アンモニア血症による意識障害（portosystemic encephalopathy）を生じる例があり，上述の門脈肝静脈瘻の5症例においても，

Presented by Medical*Online

3症例で同様の意識障害を伴っていた[3)4)6)]．一方，年齢が小さく肝機能障害の軽い症例のEck瘻の術後には，意識障害や神経症状の出現は少ないとされており[3)]，本症例でそれらの症状が認められなかった理由と考えられる．しかしながら，本症例では，血中アンモニアや脳波所見を中心に，今後，厳重な経過観察が必要である．

本症例での左室の拡大の原因としては，冠動脈瘻による短絡の残存や心筋虚血による可能性が考えられる．しかし，本症例では，冠動脈瘻による短絡量は少なく，また明らかな左室の局所壁運動の障害は認められず，これらのみでは心拡大の原因を十分説明し得ないとも考えられる．一方，実験的に門脈肝静脈吻合を形成した際，術前に比して心拍出量が著明に増加することが知られており[7)]，本症例における心拡大の原因として，門脈肝静脈瘻の関与の可能性も否定できない．

3．門脈肝静脈瘻の手術法

現在のところ，本症に対する確立した手術法はない．Raskinらの症例では，短絡部の結紮術が施行されたが，術後2日目に死亡した[3)]．Ohtomoらは，カテーテルを用いて短絡部のembolisationを施行し，脳症状の改善を認めた[6)]．これらの手術は，正常の肝内門脈枝が充分発達した症状にのみ可能である．しかし，著者らの例では，肝内門脈枝に乏しいため，手術により肝うっ血や門脈圧亢進を生じる危険があると考えられる．

4．門脈肝静脈瘻と冠動脈瘻との関連

両側性の冠動脈瘻は，冠動脈瘻全体の約7％と比較的まれである[8)]．更に，門脈肝静脈瘻を伴った症例の報告はない．

冠動脈は，胎生期に心内膜細胞が類洞を形成しながら心外膜側へ伸び，心外膜下で血管網を形成し，心室全面を覆うことにより生じる．この類洞は，胎児心筋が発達するにつれて萎縮・縮小を示すが，局所的な心筋の発育遅延のため類洞が拡張したまま残存すれば，心内腔と通じる瘻孔を形成することになる[8)]．

一方，静脈管は，胎生期に肝臓の類洞の再配列により太い管腔となり，臍静脈から下大静脈へのバイパスとなる[7)]．本症例における門脈肝静脈瘻は，肝内門脈枝の発達が不良なため，肝類洞より生じる静脈管が門脈血のバイパスとして著しく拡大し，出生後も閉鎖することなく残存したことにより生じたと推定される．このように，冠動脈瘻と門脈肝静脈瘻は，いずれも「拡大した類洞による短絡血管の残存」という点で，類似の発生機序を有する可能性が考えられる．

また，本症例では，右腎が左腎に比して高い位置に存在する点，胆嚢の位置異常を有する点など，他にも腹腔内の小奇形を伴っており，門脈肝静脈瘻との関連において興味深い．

文　献

1) Milton, R., Hales, M.D., Aleen, J.S. and Hall, E. H.: Injection-corrosin studies of normal and cirrhotic liver. Am. J. Path., 35: 909, 1959.
2) 木本誠二 編集：現代外科学大系，第38巻A，肝臓・胆道I，中山書店，東京，1970, p. 47—49.
3) Raskin, N.H., Price, J.B. and Fishman, R.A.: Portal-systemic encephalopathy due to congenital intrahepatic shunts. New Eng. J. Med., 270: 225, 1964.
4) Kozuka, S., Sassa, R. and Kakumu, S.: An enormous intrahepatic shunt between portal vein and hepatic one. Angiology, 26: 365, 1975.
5) 田口完子，堀口祐爾，北野　徹：超音波検査にて発見された肝内門脈—肝静脈瘻の2例．日超医講演論文集，43: 71, 1983.
6) Ohtomo, K., Furui, S., Saito, M., Kokubu, T., Itai, Y. and Iio, M.: Case report: Enormous intrahepatic communication between the portal vein and hepatic vein. Clin. Radiol., 37: 513, 1986.
7) 木本誠二 編集：現代外科学大系，第40巻，門脈・副腎．中山書店，東京，1970, p. 292—345.
8) 榊原　仟，遠藤真弘，今野草二，山崎統四郎：先天性冠動脈の臨床と手術．心臓，2: 229, 1970.

Presented by Medical*Online

An Enormous Shunt between the Portal Vein and the Hepatic One Associated with Multiple Coronary Artery Fistulas

Kazuhiro Mori*, Tsuguaki Dohi*, Hiroko Yamamoto**, Kazuma Tateishi*** and Akio Sunagawa****
*Department of Pediatrics, Okayama University School of Medicine
**Department of Pediatrics, Mizushima Mitsubishi Hospital
***Department of Pediatrics, Children's Medical Center of Okayama National Hospital
****Department of Pediatric Cardiology, Kinki University School of Medicine

We reported a 9-year-old boy with a rare combination of multiple coronary artery fistulas and a congenital shunt between the portal vein and the hepatic one (portosystemic shunt).

Cardiac catheterization at 4 years of age revealed multiple fistulas from the right coronary artery to the right atrium and a fistula from the left coronary artery to the left ventricle. A patch closure of the opening of the fistula from the conus branch in the right atrium and ligation of the another fistulas of the right coronary artery were carried out. The pulmonary to the systemic flow ratio was reduced to 1.35 after the operation, but cardiomegaly was persisted. So reexamination was performed 5 years after the operation.

Cardiac catheterization revealed residual multiple coronary artery fistulas and an enormous porto-systemic shunt. Portal vein was communicated directly to the dilated hepatic vein without bifurcating normal heaptic branch into the liver. The pressure of the portal vein was normal. There wasn't any other congenital heart disease which might cause the dilatation of the heaptic vein. Ductus venosus persisted to be opened after birth as a bypass tract of the portal vein because the development of the intrahepatic branch of the portal vein was very poor.

Congenital porto-systemic shunt has to be considered as one of the cause of the dilatation of the hepatic vein and the carefull follow-up is mandatory because encephalopathy could be caused by this shunt.

Presented by Medical*Online