日本小児循環器学会雑誌　5巻3号　389～398頁（1990年）

ドップラー心エコー法による総肺静脈還流異常症の術前・術後における診断の有用性

（平成元年4月6日受付）
（平成元年12月27日受理）

山形大学医学部小児科，*同　第2外科
佐藤　哲雄　　秋場　伴晴　　芳川　正流　　大滝　晋介
小林代喜夫　　中里　　満　　鈴木　　浩　　佐藤　　哲
鷲尾　正彦*　　中村　千春*

key words：総肺静脈還流異常症，超音波断層心エコー法，ドップラー心エコー法，肺静脈還流部位，肺静脈閉塞

要　旨

過去約4年間に経験した19例の総肺静脈還流異常症について超音波断層心エコー法を併用した超音波ドップラー法の診断的有用性を検討した．19例中6例は無脾症と複雑心奇形を合併していた．超音波診断法の後に心臓カテーテル法を施行したのは初期の4例と混合型1例および複雑心奇形合併例1例だけであった．

19例中18例（95%）は還流部位と肺静脈閉塞の有無を含めて正確に診断出来たが，誤診したのは下心臓型の1例で臨床的にチアノーゼが極めて軽微であり，しかも垂直静脈を描出することが出来なかったために三心房心と診断された．術後の10例について共通肺静脈幹と左心房との間の吻合口の大きさを計測し流速と乱流の有無との関係を検討した結果，2m/sec以上の流速を有し乱流を呈した症例では心エコー上，吻合口が5mm以下に狭窄していた．以上の結果から超音波ドップラー法は総肺静脈還流異常症の術前・術後の診断に極めて有用な検査法であると結論した．

はじめに

先天性心疾患の診断にとって超音波断層心エコー法と超音波ドップラー法は極めて有用な検査法であり，とくに総肺静脈還流異常症のように新生児期に重篤なうっ血性心不全や低酸素血症に陥る重症な先天性心疾患は心臓カテーテル法を行なう余裕がない場合でも臨床診断と超音波診断だけで手術を施行することが出来るようになった．

総肺静脈還流異常症における超音波診断の精度を著しく向上させたのは超音波断層心エコー法に超音波ドップラー法が併用されるようになり，共通肺静脈幹と垂直静脈の同定および肺静脈の還流部位の診断が確実に出来るようになったためである．

別冊請求先：（〒990-23）山形市飯田西二丁目2番2号
山形大学医学部小児科　　佐藤　哲雄

我々は治験例について総肺静脈還流異常症の術前診断および術後の吻合口の大きさなどについての評価に関してドップラー心エコー法の有用性について検討した．

対　象

対象は過去4年間に当科で経験した総肺静脈還流異常症単独13例および無脾症などに複雑心奇形を合併した6例の計19例であり，入院時年齢は0日～14歳で，うち6例は1カ月以下であった．

方　法

（1）超音波検査法

使用した超音波断層心エコー装置は東芝社製超音波断層装置（TOSHIBA SSH-40A）およびパルス・ドップラー装置（Doppler Unit SDS-21A）または東芝社製超音波断層装置（TOSHIBA SSH-65A）およびカラー・ドップラー装置である．

Presented by Medical*Online

超音波画像はすべてU-Maticビデオに録画し，さらにUCGやドップラー画像の記録はストリップ・チャート法で，また代表的な超音波断層像やカラードップラー画像は備え付けのポラロイドフィルムまたはビデオプリンターで記録した．

（2）超音波検査手順

本症には他の複合奇形を合併することが少なくないので超音波心エコー診断に際しては，他の合併心奇形を見逃さないようにするために，ルーチンの超音波心断層面を設定し診断にあたった．

これらのうち，総肺静脈還流異常症の診断にあたっては以下の基準を用いた．

1）共通肺静脈幹の同定

心尖部または旁胸骨四腔断面（apical or parasternal four chamber view）で左心房（LA）の後方にecho free spaceが認められ，かつ超音波ドップラー法で，

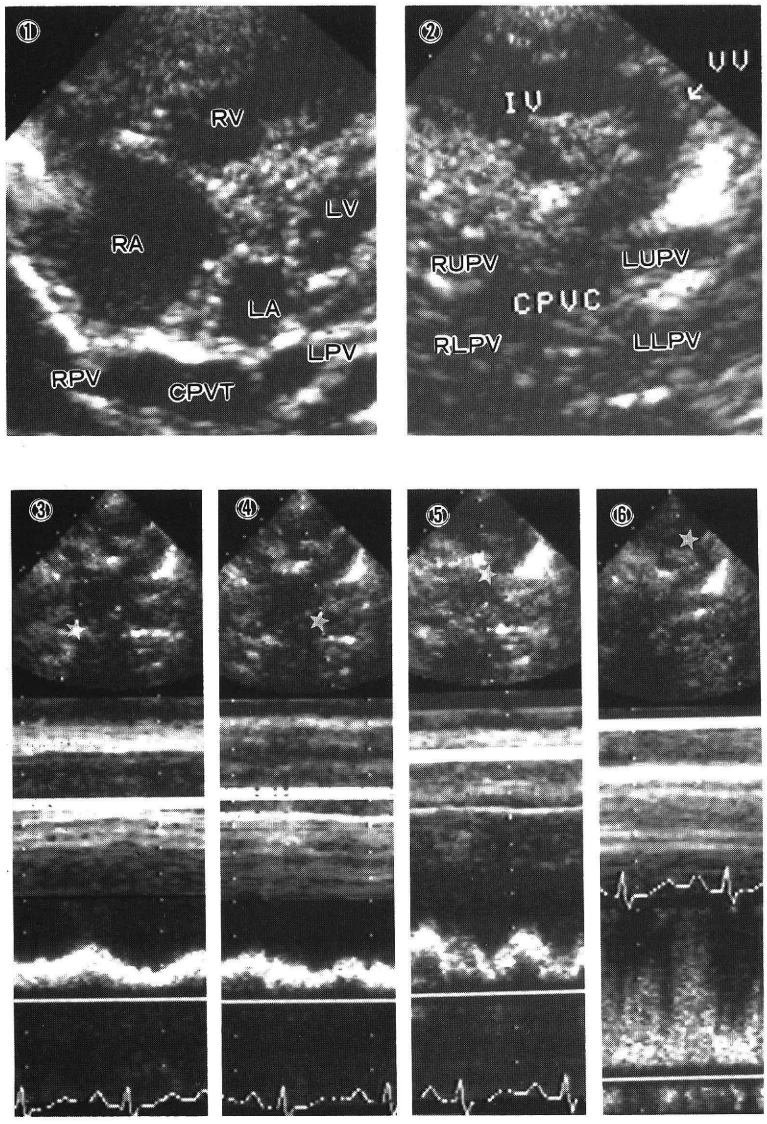

図1　症例5，1カ月，上心臓型（Ia）
①旁胸骨四腔断面像，②上胸骨窩短軸（前額）断面像，③左下肺静脈のドップラー心エコー像，④右下肺静脈のドップラー心エコー像，⑤垂直静脈のドップラー心エコー像，⑥無名静脈への開口部における垂直静脈のドップラー心エコー像

Presented by Medical*Online

①その echo free space と左心房との間に血流がないことと，②その echo free space に左右の肺静脈（LPV, RPV）が流入していることが証明された時に共通肺静脈幹（common pulmonary venous trunk, CPVC）と同定した（図1）．

2）垂直静脈の同定

胸骨上窩長軸断面および短軸断面（suprasternal long axis and short axis view）において(1)で同定された共通肺静脈幹から無名静脈（IV）に連結している血管腔があり，ドップラー法で上行性の静脈であることが確認された時に上心臓型の垂直静脈（VV）と同定した（図1～3）．一方，肋骨下矢状断面（subcostal sagittal view）で左心房の後方に位置する共通肺静脈幹から肝臓に達する血管腔が存在し，ドップラー法で

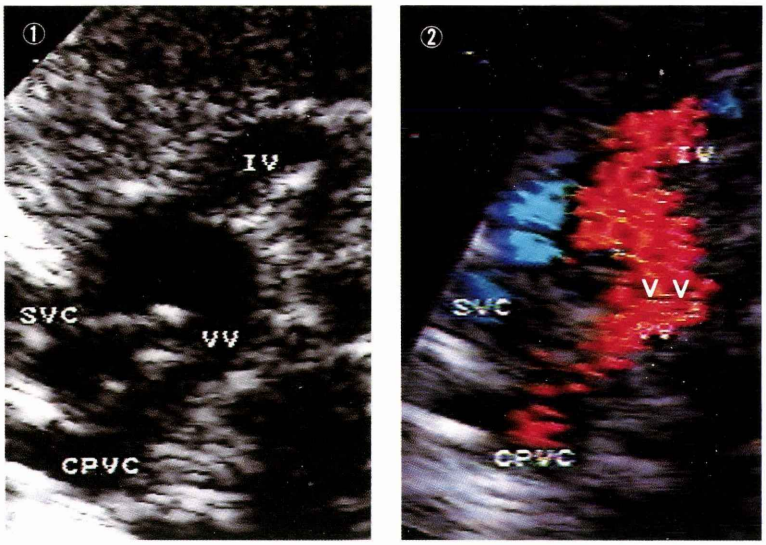

図2　症例6，1カ月，上心臓型（Ib）
①上胸骨窩長軸（矢状）断面の超音波断層心エコー像，②上胸骨窩長軸（矢状）断面カラー・ドップラー心エコー像

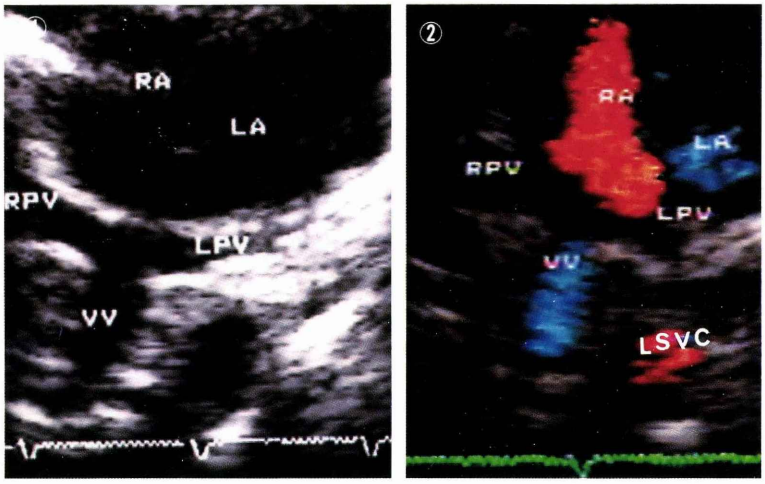

図3　症例10，1日，上心臓型（Ia）
①肋骨下前額（短軸）断面の超音波断層心エコー像，②肋骨下前額（短軸）断面のカラー・ドップラー心エコー像

Presented by Medical*Online

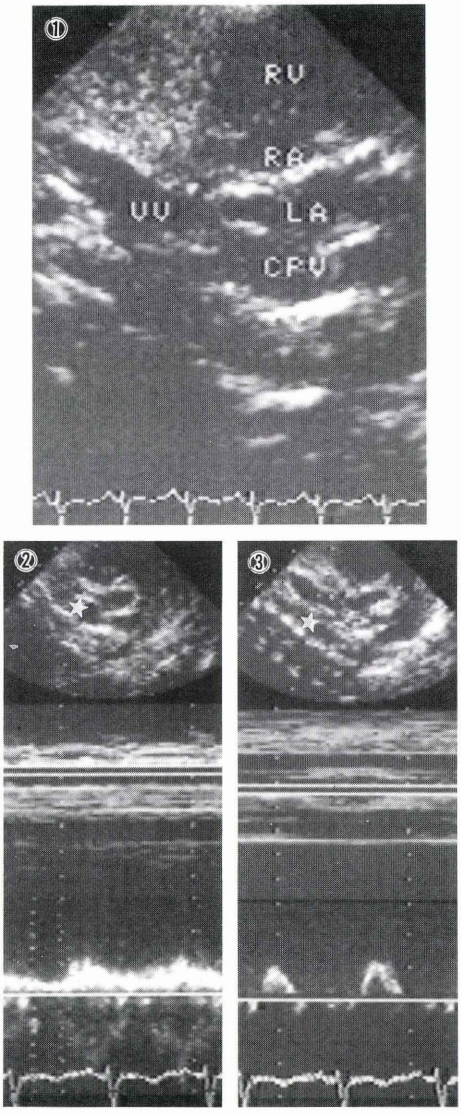

図4　症例15～3日，下心臓型（IIIa）
①肋骨下矢状（長軸）断面の超音波断層心エコー像，②垂直静脈のドップラー心エコー像，③腹部大動脈のドップラー心エコー像

下行性かつ静脈性の血流が確認されれば下心臓型の垂直静脈と同定した（図4，5）．

3）心房中隔欠損口における右一左短絡血流の確認

心尖部四腔断面（apical four chamber view）または肋骨下短軸断面（subcostal short axis view）で心房中隔を描出して心房中隔欠損口を確認し，ドップラー法で右房から左房への右一左短絡の血流を確認した（図6）．なお，末梢静脈注入によるコントラスト・エコー法もルチーンに施行した．

4）肺静脈流入部位の判定

垂直静脈が確認された場合には垂直静脈の連結部位から上・下心臓型の還流部位を診断したが，垂直静脈が確認されない場合には肋骨下四腔断面（subcostal four chamber view）でトランスジューサーを後方に向けることにより，垂直静脈と右心房との連結が証明され，ドップラー法で血流を確認し心臓型の還流部位を診断した（図7）．

5）肺静脈閉塞の判定

肺静脈流入部位における著明な乱流の存在または垂直静脈における血流拍動の減弱がある場合に肺静脈閉塞と判定した（図4②）．

結　果

過去約4年間に経験した19例の総肺静脈還流異常症について超音波断層心エコー法を併用した超音波ドップラー法の診断的有用性を検討した結果，6例の無脾症と複雑心奇形を合併していた症例を含め，19例中18例（95%）が還流部位と肺静脈閉塞の有無を含めて正確に診断出来た．しかしながら，下心臓型本症の1例は臨床的にチアノーゼが極めて軽微であり，しかも垂直静脈をうまく描出することが出来なかったために三心房心と誤診された．なお，本症と診断された18例のうち16例では還流部位も全例正確に描出された．しかし，非典型的な上心臓型の2例では頚部静脈に多枝的に還流していると判断されたが，最終的な流入部位を描出することが出来なかった．超音波診断法の後に心臓カテーテル法が施行されたのは初期の4症例と混合型1例および複雑心奇形合併例1例であった．他の13例は臨床診断と超音波断層心エコー法を併用した超音波ドップラー法で診断され，7例が入院当日または2日以内に緊急手術された（表1）．

本症単独例13例に根治手術が施行され，10例（Ia 3例，IIb 1例，IIa 2例，III 2例，IV 2例）が救命されたが，うち1例は術後吻合口の狭窄を併発し再手術で死亡した．一方，無脾症6例のうち姑息手術の3例中2例とFontan型根治手術の1例をいずれも術直後に失った．手術生存例10例について術後共通肺静脈幹と左心房との間の吻合口の大きさを計測し流速と乱流の有無との関係を検討した結果，2m/sec以上の流速を有し乱流を呈した症例では超音波断層心エコーによる吻合口の大きさが5mm以下に狭窄していた（表2）．

これらのうち，吻合口径が3mmおよび4mmで左房内血流最大速度が2m/sec以上で著明な乱流を呈し，

Presented by Medical*Online

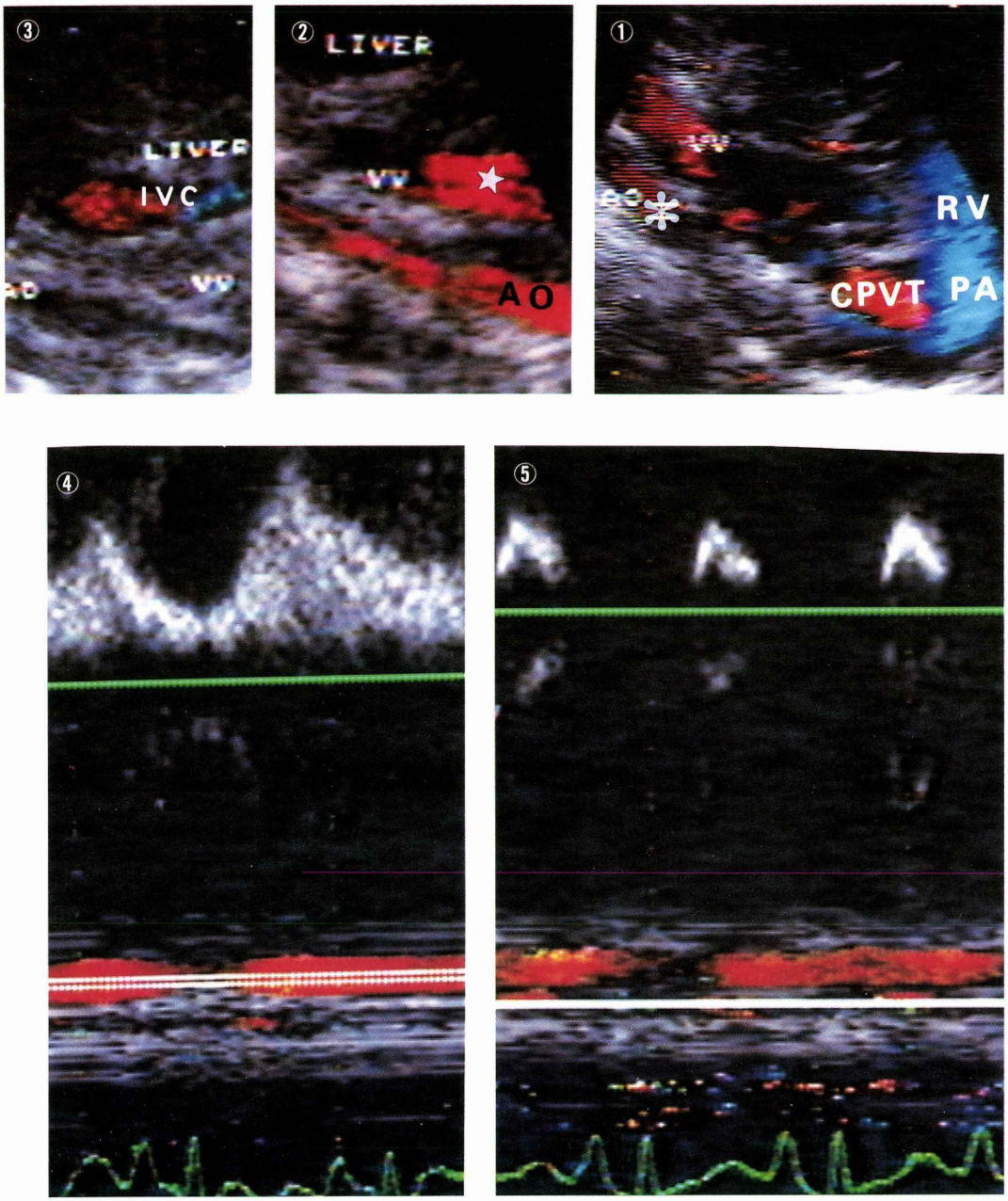

図5　症例15，3日，下心臓型（IIIa）
①—③肋骨下矢状（長軸）断面のカラー・ドップラー像，④垂直静脈のドップラー心エコー像，⑤腹部大動脈のドップラー心エコー像

吻合口狭窄と診断された2例は後日再手術を行い狭窄が確認された．

考　察

総肺静脈還流異常症における超音波診断の精度が著しく向上したのは超音波断層心エコー法に超音波ドップラー法が併用されるようになり，血流の識別が容易になったためである[1)~10)]．共通肺静脈幹は超音波断層心エコー法では冠静脈洞と区別がむずかしいが超音波

Presented by Medical*Online

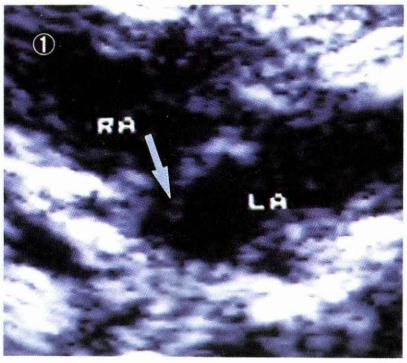

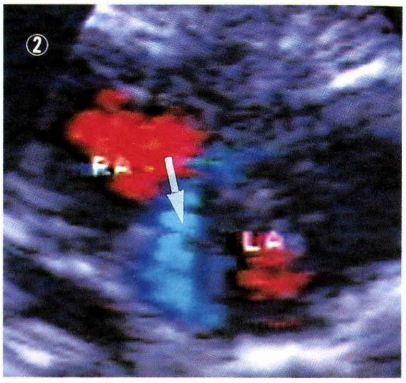

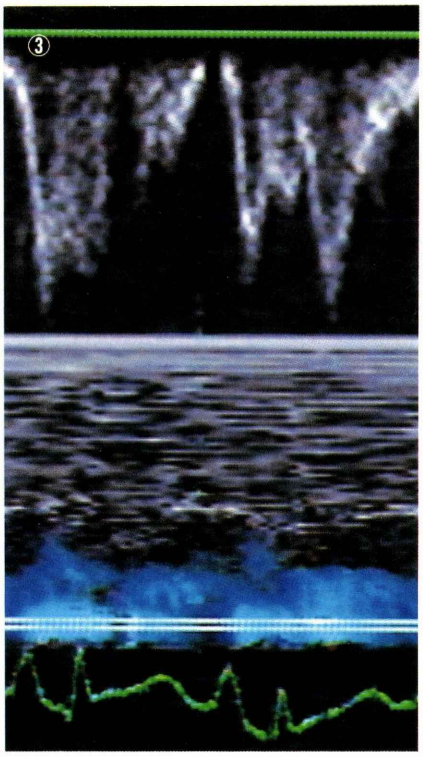

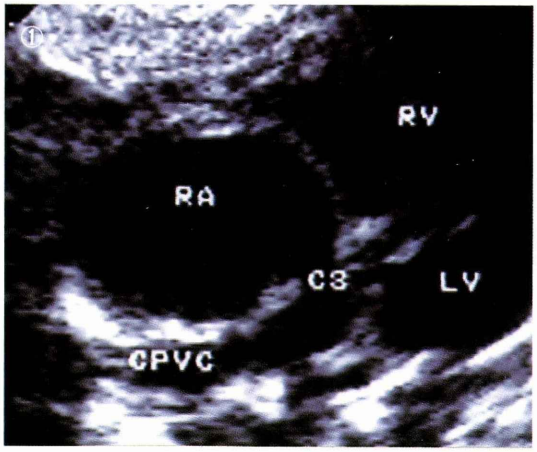

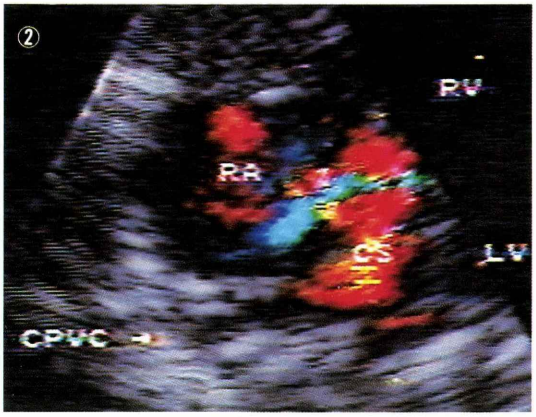

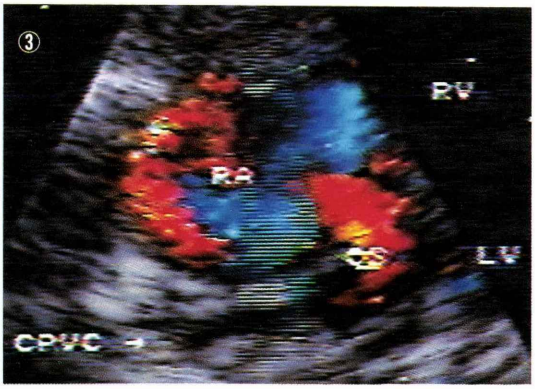

図7　症例12，1カ月，心臓型（Ia）
①肋骨下四腔断面の超音波断層心エコー像，②肋骨下四腔断面のカラー・ドップラー心エコー像（収縮期），③同（拡張期）

図6　症例6，1カ月，上心臓型（Ib）
①肋骨下短軸断面の超音波断層心エコー像，②肋骨下短軸断面のカラー・ドップラー心エコー像，③心房中隔欠損口におけるパルス・ドップラー心エコー像

Presented by Medical*Online

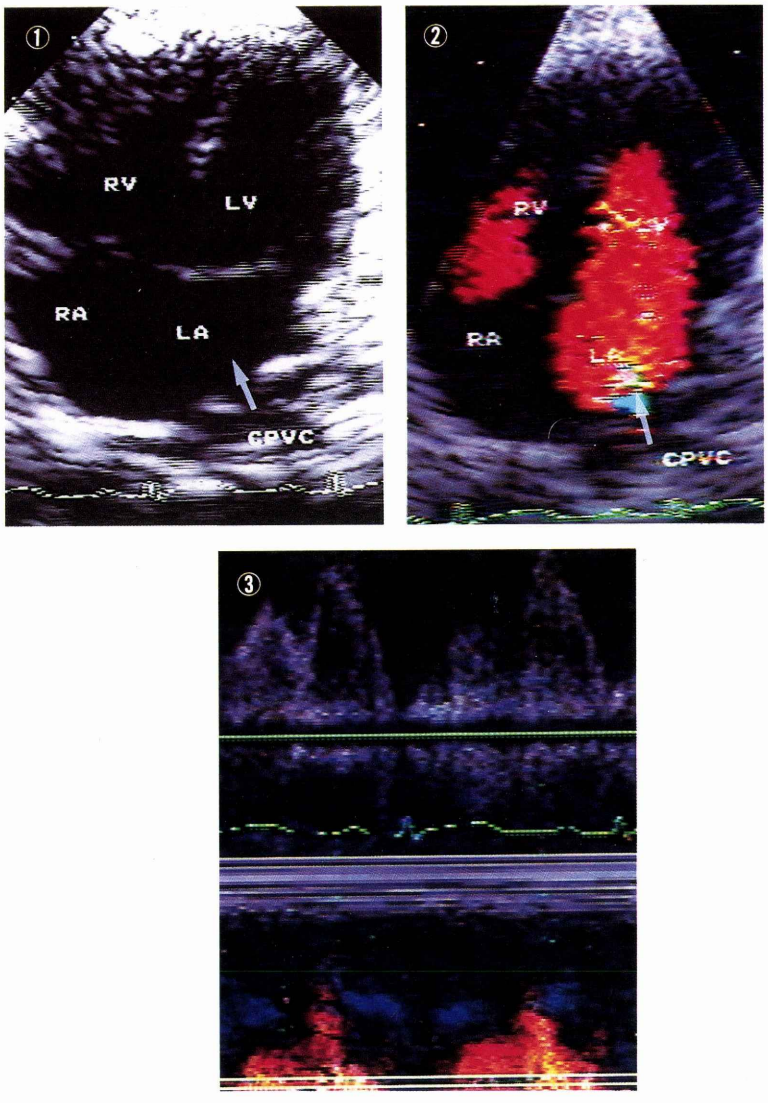

図8　症例6，上心臓型（Ib），術後15日
①心尖部四腔断面の超音波断層心エコー像，②心尖部四腔断面のカラー・ドップラー像，③左房—共通肺静脈幹の吻合口におけるドップラー心エコー像

ドップラー法で左右の肺静脈が流入していることをチェックすれば確実に診断し得る．垂直静脈の同定も本症の診断に重要であるが，超音波断層心エコー法では明確に描出することが出来ない場合も少なくないが，パルス・トップラー法を併用すれば垂直静脈の血流を確認することが出来る．さらに，カラー・ドップラー法を併用すれば上心臓型の上行性の垂直静脈を明瞭に描出することが出来る．とくに，下心臓型の下行性の垂直静脈は腹部大動脈，下大静脈，奇静脈などとの鑑別がむずかしい場合が少なくないが，カラー・ドップラー法はそれらの鑑別診断にきわめて有用である．しかしながら，自験例（症例14）のようにたまたま垂直静脈が描出出来ない上・下心臓型では本症を三心房心と誤診する危険性があるので留意しなければならない．このような症例でも心房間の右—左短絡をドップラー法やコントラスト・エコー法で証明されれば誤診が避けられる可能性が高くなる．肺静脈の還流部位の診断にもパルス・ドップラー法やカラー・ドップラー

Presented by Medical*Online

表1　総肺静脈還流異常症治験例

症例	入院時年齢	病　型	還流部位	合併心奇形	転　帰	備　考
1	3カ月	上心臓型	左無名静脈		手術生存	心カテ
2	1カ月	上心臓型	左無名静脈		手術死亡	心カテ
3	2日	上心臓型	左無名静脈 肺静脈閉塞		手術生存	心カテ
4	1カ月	上心臓型	頚部静脈(?) 肺静脈閉塞		手術死亡	当日手術
5	1カ月	上心臓型	左無名静脈		手術生存	翌々日手術
6	1カ月	上心臓型	右上大静脈		手術生存	翌日手術
7	14歳	上心臓型	右上大静脈	無脾症 SV SA DORV AVC PS	手術死亡 (Fontan型手術)	心カテ
8	6日	上心臓型	右上大静脈(?) 肺静脈閉塞	無脾症 ECD TGA IAA	姑息手術死亡	
9	1カ月	上心臓型	右上大静脈	無脾症 DORV AVC PS	非手術生存	経過観察
10	1日	上心臓型	右上大静脈	無脾症 AVC 両側 SVC PS	姑息手術生存	14日後手術
11	6カ月	心臓型	冠静脈洞		手術生存	心カテ
12	1カ月	心臓型	冠静脈洞		手術生存	
13	21日	下心臓型	門脈		手術死亡	当日手術
14	1カ月	下心臓型 三心房心と誤診	?		手術生存	当日手術
15	3日	下心臓型	門脈		術後遠隔死亡 術後吻合口閉塞	翌日手術
16	26日	下心臓型	下大静脈		手術生存	当日手術
17	12日	下心臓型	下大静脈	無脾症 DORV AVC	姑息手術死亡	
18	1カ月	下心臓型	門脈	無脾症 DORV AVC PS	非手術死亡	
19	1カ月	混合型	冠動脈洞 左無名静脈(左上)		手術生存	心カテ

SV：単心室　SA：単心房　DORV：両大血管右室起始症　ECD：心内膜床欠損症　SVC：上大静脈
TGA：完全大血管転位症　IAA：大動脈離断症　AVC：共通房室弁口　PS：肺動脈狭窄症

表2　術後左房内血流と吻合口の大きさ

症例	左房内血流パターン	左房内血流速度(m/sec)	肺静脈幹・左房吻合口(mm)	病型	術後期間	備　考
1	層流	0.6	大	II a	2年6カ月	
2	層流	0.6	大	I a	3年0カ月	
3	層流	0.7	大	II a	2カ月	
4	層流	0.7	8	IV	1カ月	
5	層流	1.2	9	I a	1カ月	
6	乱流	1.6	大(LPV 狭窄)	III	10カ月	
7	乱流	2.0	5	I b	15日	
8	乱流	2.0	3	I b	2年5カ月	
9	乱流	2.0	3	III	5日	再手術施行
10	乱流	2.2	4	I b	15日	再手術施行

病型：Darlingの分類による

法がきわめて有用であったが，後者では血流方向が一目瞭然である点で優れていると思われる．

肺静脈閉塞はパルス・ドップラー法により還流部位での乱流や流速の増強する所見によって診断出来る場合もあるが，通常垂直静脈などの血流パターンで診断することが出来る．すなわち，肺静脈閉塞がない場合には拍動性のある大きな血流波形を示すが，肺静脈閉塞を合併する場合には逆に，拍動性に乏しく，振幅の

Presented by Medical*Online

小さな血流を示す.

心房中隔欠損口における右一左短絡血流の証明も本症の診断に不可欠であるが，それにはドップラー法やカラー・ドップラー法も有用であるが，従来から利用されているコントラスト・エコー法は短絡の定量的評価が可能である点は優れていると言えよう.

本症の術後の問題としては左房一共通肺静脈幹の吻合口の狭窄と肺静脈の流入部の狭窄がありいずれも予後が重篤のため正確な診断が要求されるが，それには超音波ドップラー法が極めて有用であり，術後はルーチンにチェックするのが良い.

なお，超音波断層心エコー像および超音波ドップラー像はすべてビデオテープに録画して診断にあたるとともに，術前または術中に担当の心臓外科医にも提示し病態を把握してもらうことが肝要である.

結　語

総肺静脈還流異常症における超音波診断の精度は超音波断層心エコー法に超音波ドップラー法が併用され血流の識別が容易になったために著しく向上し，病型はもとより，還流部位，肺静脈閉塞の有無および吻合口狭窄の診断にきわめて有用であった.

本論文の要旨は第24回日本小児循環器学会（昭和63年7月，東京）で口述した.

文　献

1) 加藤裕久，佐藤哲雄，里見元義，広瀬　修：臨床断層心エコー図判読講座．3．先天性心疾患．金原出版，東京，44, 1983.
2) 佐藤哲雄，秋場伴晴，芳川正流，木野田昌彦，大滝晋介，小林代喜夫，中里　満，鈴木　浩，勝浦理彦：総肺静脈還流異常症．小児内科，17：130, 1985.
3) Smallhorn, J., Sutherland, G. R., Tommasini, G., Hunter, S., Anderson, R.H. and Maccartney, F. J.: Assessment of total anomalous pulmonary venous connection by two-dimensional echocardiography. Br. Heart J., 46 : 613, 1981.
4) Huhta, J.C., Gutgesell, H.P. and Nihill, M.R.: Cross sectional echocardiographic diagnosis of total anomalous pulmonary venous connection. Br. Heart J., 53 : 525, 1985.
5) Cooper, M.J., Tettel, D.F., Silverman, N.H. and Enderlein, M.A.: Study of the infradiaphragmatictotal anomalous pulmonary venous connection with cross-sectional and pulsed Doppler echocardiography. Circulation, 70 (Suppl.) : 412, 1984.
6) Itoh, K., Suzuki, O., Yano, S., Shiraishi, H. and Yanagisawa, M.: Detection of shunt flow in total anomalous venous connection using 2D-Doppler echocardiography. Angiology, 36 : 414, 1985.
7) Vitarelli, A., Scapato, A., Sanguigni, V. and Caminiti, C.: Evaluation of total anomalous pulmonary venous drainage with cross-sectional colour-flow Doppler echocardiography. Eur. Heart J., 7 : 190, 1986.
8) Smallhorn, J. and Freedom, R.M.: Pulsed Doppler echocardiography in the preoperativeevaluation of total anomalous pulmonary venous connection. J. Am. Coll. Cardiol., 8 : 1413, 1986.
9) Smallhorn, J., Burrows, P., Wilson, G., Coles, J., Gilday, D.L. and Greedom, R.M.: Two-dimensional and pulsed Doppler echocardiography in the postoperative evaluation of total anomalous pulmonary venous connection. Circulation, 76 : 298, 1987.
10) 里見元義，青墳裕之，神田　進，片山博之，高尾篤良：総肺静脈還流異常症27例の心エコー図所見．日小循誌，　：202, 1988.

Presented by Medical*Online

Diagnostic Values of Combined Two-Dimensional and Doppler Echocardiography in the Preoperative and Postoperative Assessment of Patients with Total Anomalous Pulmonary Venous Connection

Tetsuo Sato, Tomoharu Akiba, Masaru Yoshikawa, Shinsuke Ootaki, Yokio Kobayashi, Mitsuru Nakazato, Hiroshi Suzuki, Satoshi Sato, Masahiko Washio and Chiharu Nakamura

Department of Pediatrics and Surgery, Yamagata University, Yamagata, Japan

Nineteen patients, aged 1 day to 14 years old, with total anomalous pulmonary venous connection were studied by two-dimensional, pulsed Doppler and color Doppler echocardiography between 1985 and 1988. Five patients were classified in type Ia, 5 in type Ib, 2 in type IIa, 6 in type III and 1 in type IV according to Darling's classification, respectively. Six patients had abnormal visceroatrial situs and another cardiovascular anomalies. The sites of the pulmonary venous connection were confirmed by cardiac catheterization (6 patients) or surgery (13 patients) following echocardiographic studies.

Diagnosis of the type of total anomalous pulmonary venous connection, including the site of connection and pressence or abscence of pulmonary venous obstruction, was analysed and was correct in 18 of 19 (95%) patients. A 1 month old patient was erroneously diagnosed to have cor triatriatum becase of failure to demonstrate the descending vertical vein and clinical feature of slight cyanosis. Type III of total anomalous pulmonary venous connection was demonstrated at surgery in this patient.

Surgical repair was performed in 13 patients with no other cardiovascular anomaly and 10 patients of them were survived. Only one patient survived after surgical repair in 4 patients with additional complex cardiovascular anomalies.

Ten patients were studied echocardiographically after surgical repair. In 2 patients of them the venous flow pattern in the left atrium was uniformly high velocity over 2 m/sec and turbulent. They were diagnosed to have obtructive communication less than 5 mm in diameter between the common pulmonary venous chamber and the left atrium by two-dimensional echocardiography.

Combined two-dimensional and Doppler echocardiography was very useful in the preoperative and postoperative assessment of patients with total anomalous pulmonary venous connection.

Presented by Medical*Online