日本小児循環器学会雑誌　5巻3号　472～478頁（1990年）

右脚ブロック，左軸偏位型持続性心室性頻拍症に対するverapamil療法—自験例からの検討—

（平成元年5月2日受付）
（平成元年12月27日受理）

小田原市立病院小児科，*横浜市立大学医学部小児科
真部　秀治　　佐川　浩一　　関口　晴之
加藤　正雄　　青木　浩之　　牧　　隆敏*

key words: sustained ventricular tachycardia, verapamil, children, electrophysiologic stydy

要　旨

右脚ブロック，左軸偏位型QRS波形を有した持続性心室性頻拍症の1女児例を経験した．その頻拍はlidocaineの静脈内投与では停止されず，cardioversionを要した．しかし，次ぎの頻拍発作に際してはverapamilが奏効した．電気生理学的検査において頻拍は右室単一早期刺激法により誘発された．しかし，頻拍zoneが狭く単一早期刺激間隔と頻拍開始時の連結期の関係は得られなかった．誘発された頻拍はATP静注に対して無反応であったが，underdrive pacingで容易に停止した．verapamil静注後は頻拍の誘発がみられなかったことからverapamilの経口投与で経過をみていたが，その後も頻拍発作が出現し，またTreadmill運動負荷心電図で服用前には誘発されなかった頻拍がみられるなど頻拍症に対するverapamil単独療法の予防効果は得られなかった．propranolol併用後は7カ月間の経過観察期間で頻拍の出現はなく順調な経過をたどっている．

緒　言

心室性頻拍症（ventricular tachycardia：VT）は不整脈のなかでも致死性であるため厳重な管理が必要とされる不整脈であり，治療の対象となることが多い．これらVTの治療としては，心室筋細胞の脱分極がNa^+電流依存性であるためNa^+チャンネル遮断剤を第一選択薬として用いるのが一般的である．一方，Ca^{++}拮抗薬は脱分極がCa^{++}電流依存性の洞結節，房室結室といったslow responseの組織の自動能および伝導性を抑制することから，これら組織を回路に含むリエントリー型の上室性頻拍症の治療薬として繁用されてはいるが[1)2)]，Na^+電流に対する作用を有さないのでVTの治療には用いられず，また無効であることが多い．しかし近年，Ca^{++}拮抗薬がVTに有効であったとする報告が相次いでなされるようになり[3)~9)]，これらVTの発生機序に関心がもたれるようになった．現在の所，Ca^{++}拮抗薬が有効なVTの機序としては，①slow responseの組織を回路に含むリエントリー，②triggered activityが考えられている．しかし，この両機序の厳密な鑑別は電気生理学的検査によっても困難であるばかりでなく，動物実験モデルで認められるtriggered activity[10)~12)]がはたして生体内における不整脈の現象として存在しえるか否かの問題も残されている．

そこで今回著者らはverapamilが有効であった持続性VTの1例に対し電気生理学的検査を施行するとともにverapamilと同様，slow responseの組織の自動能，伝導性を抑制するATP（adenosis triphosphate）[13)14)]の急速静注を行って，その効果をみることによりこれらVTの機序に検討を加えた．また，VTの停止効果のあったverapamilがVTの予防効果をも有するか否かについても検討してみた．

症　例

患児：11歳，女児
既往歴，家族歴：特記すべき事なし

別冊請求先：（〒250）小田原市本町1—1—17
小田原市立病院小児科　　真部　秀治

Presented by Medical*Online

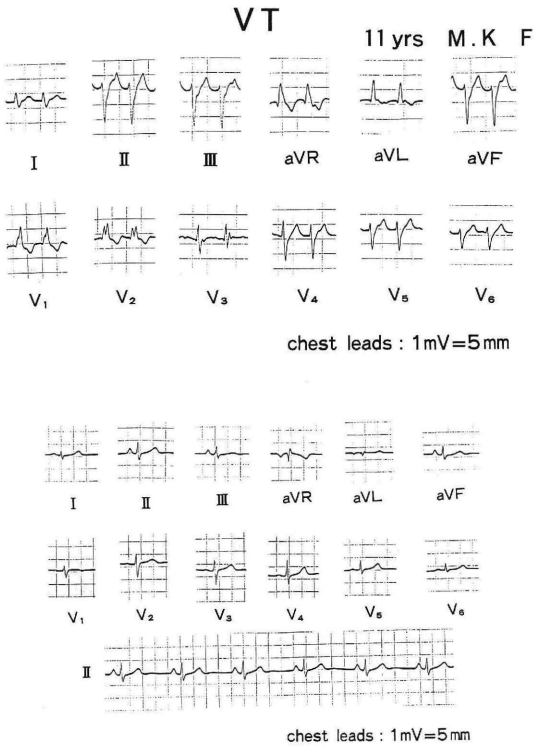

図　1

現病歴：数時間にわたって持続する動悸，嘔気のため当院受診．心電図所見より頻拍症と診断され，治療目的で入院となった．

入院時現症：身長150cm，体重46kg，栄養状態良好，血圧（VT 時）88/60mmHg（洞調律時の血圧は104/64 mmHg），胸部および腹部所見とも特記すべき事なし．

胸部 X 線写真：CTR 41%，肺血管陰影は正常であった．

入院時の心電図（図 1 の上図）：QRS 幅120msec，軸−60°すなわち右脚ブロック，左軸偏位型を呈した幅広い QRS 波形が140/分の頻度で持続的にみられた．

非発作時の心電図（図 1 の下図）：正常洞調律で心拍数60/分，PQ 間隔140msec，QT 間隔360msec，QRS 軸＋90，V_1誘導 rS pattern 陰性 T 波 V_6誘導 Rs pattern 陽性 T 波であった．

食道誘導心電図（図 2）：A 波は100/分，QRS 波は140/分の頻度で各々規則正しくみられ，また A 波と QRS 波との間には関連性は認められなかった．

心エコー（洞調律時）：心内腔の大きさ，心室中隔の厚さ，僧帽弁の形態は正常であり，また左心機能も拡張末期左室内径50mm，収縮末期左室内径30mm，左室

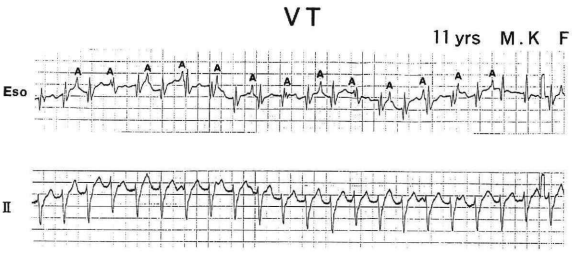

図　2

図 3　Verapamil IV

駆出率79%，平均円周線維短縮速度1.37といった値を示し，器質的心疾患を思わせる所見は認められなかった．

治療：VT と診断後 lidocaine 2mg/kg 静注，引き続き30μg/kg/min の点滴静注を 1 時間行ったが，VT は心室拍数の変動をきたすことなく持続したため50W/sec の cardioversion を施行し，ようやく VT の停止をみた．その後 mexiletine 150mg/day，と propranolol 60mg/day の併用療法で経過をみていたが，20日後，前回同様の右脚ブロック，左軸偏位型の VT が出現した．最初の治療として verapamil の希釈静注を行ったところ VT 拍数は次第に減少し，0.05mg/kg 注入時点で VT は停止した（図 3）．

本症例の持続性 VT は verapamil（Ca^{++}拮抗薬）が著効する一方，lidocaine が無効であるなど従来の VT とは異なる特徴を有してるため，電気生理学的検査などの精査目的で横浜市立大学病院に入院となった．

Treadmill 運動負荷心電図

Bruce のプロトコール[15]で行った．stage 3の終了まで負荷を行ったが，VT などの不整脈の出現および ST-T 変化などの所見は認められなかった．なおこの負荷による最大心拍数は150/分，double product（二重積）は19,800であった．

電気生理学的検査

1）verapamil 負荷前

a）右室期外収縮法[16]

最初に右室心尖部刺激の基本周期（basic cycle length：BCL）を560msec とし，早期刺激（S_2）の連結期（S_1-S_2間隔）を520msec より漸次短縮させた．S_1-S_2間隔が310msec の時，初めて VT が誘発され，そ

Presented by Medical*Online

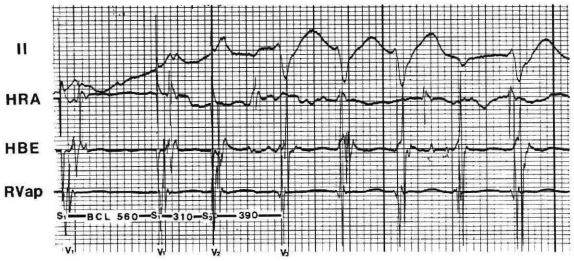

図　4

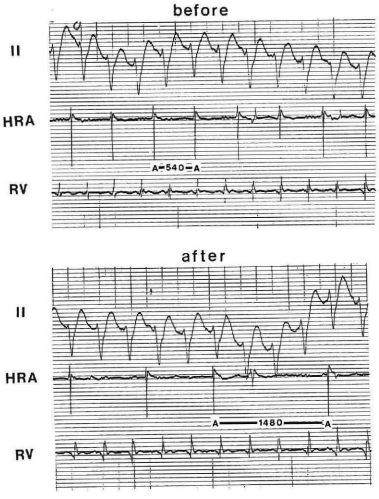

図5　ATP 15mg IV

の時の S_2-V_3間隔は390msec であった（図4）．VT を停止させた後，同様の S_2 を行ったところ再び VT が誘発され，再現性が確認された．そこで VT zone（VT を誘発できる S_1-S_2 間隔の幅）を検討する目的で S_1-S_2 間隔を220msec から10msec ずつ漸増させ VT の誘発を試みたが，S_1-S_2 間隔が350msec まで増加させても VT の出現はみられなかった．次ぎに，BCL を450 msec とし同様の単一早期刺激を行ったが，S_1-S_2 間隔が300msec の時のみ，VT の誘発がみられた．またその時の S_2-V_3 間隔は390msec であった．

b）右心室心尖部での overdrive pacing

刺激間隔400msec および350msec を各々60秒ずつ行ったが VT の誘発は認められなかった．

c）右心房での期外収縮法

BCL を500msec とし，S_2 刺激を S_1-S_2 間隔が520 msec より心房に伝導されなくなるまで10msec ずつ漸減させて行ったが，VT の誘発は認められなかった．

なお右心室でのカテーテル操作や単一早期刺激により誘発された VT に対して ATP 15mg 静注および右室心尖部での underdrive を試みた．ATP 静注により A-A 間隔は540msec から1,480msec へと著明に延長したが，VT は拍数に変動をきたすことなくそのまま持続した（図5）．しかし，刺激間隔760msec の12連続刺激の underdrive でいずれの VT も停止した（図6）．

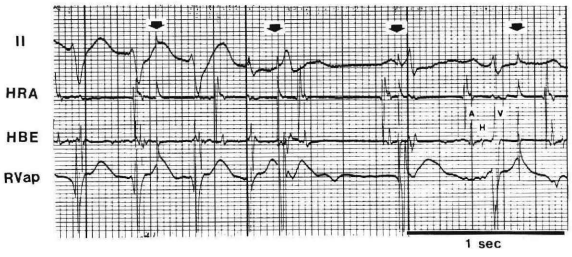

図6　Underdrive

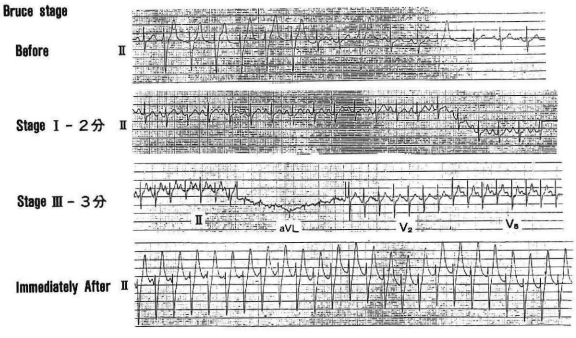

図7　トレッドミル運動負荷心電図

2）verapamil 負荷

verapamil 150μg/kg 静注後1同様の刺激を行ったが，いずれの刺激法においても VT の誘発はできなかった．

臨床電気生理学的検査において verapamil が VT の誘発防止に有効と考え，verapamil 240mg/日の経口投与のみで経過をみていた．verapamil 継続投与中の血中濃度は投与直前22ng/ml，投与後1時間165ng/ml，2時間111ng/ml で比較的良好と思われたが，その後も持続性 VT が verapamil 投与前より VT 拍数の減少を認めたものの（116～110/分）2カ月間に2回の頻度で確認された．Treadmill 運動負荷心電図においても verapamil 投与前には誘発されなかった持続性 VT が Bruce プロトコール stage 3終了直後にみられた（図7）．その持続性 VT が出現する直前の心拍数は150/分で，VT 出現時の VT 拍数は140/分であったが，

Presented by Medical*Online

その後VT拍数は110/分まで漸減し洞調律に復した．なおこの負荷テストでは最大心拍数154/分，double product(二重積)24,322であった．こうした結果より，verapamilのみの経口投与ではVTの予防効果は得られないと判断し，propranolol 80mg/日の併用療法を行った．その後7カ月間経過しているが，VTの再発作はみられず順調な経過を送っている．

考　察

近年，Ca^{++}拮抗薬によりVTが停止されたとする報告が多数みられるようになった[3)~9)]．これらの報告からそのVTの特徴として，器質的心疾患を有さない若年者に多く[3)4)6)~9)]，またそのQRS波形は右脚ブロック，左軸偏位[4)5)8)]または左脚ブロック，右軸偏位，下方軸[3)7)9)]を呈することが多い，などが挙げられている．また，そのVTの機序はCa^{++}拮抗薬が有効なことから，①slow responseの組織を回路に含むリエントリー，②triggered activityが考えられている．triggered activityはその電気生理学的特徴として，頻拍を誘発する単一早期刺激間隔または連続刺激間隔と頻拍開始時の連結期とは正相関を示すが，この所見は逆相関をしめすリエントリー性頻拍と大きく異なることから両機序の鑑別にもっとも重要とされている[17)]．本稿の症例ではVT zoneが狭く，したがってどちらか一方の機序を示唆する所見は得られなかったが，正相関を示した報告[6)]や逆相関を示した報告[5)8)]などがなされており，各々triggered activity機序，リエントリー機序が推測されている．しかし，リエントリー機序においても早期刺激間隔の短縮は順行性伝導路（slow conduction）の伝導速度を遅くするが，そのことにより逆行性伝導路は完全に不応期より脱しやすくなるため，逆行性伝導路（fast conduction）伝導速度は速くなりその結果，順行性の伝導時間と逆行性の伝導時間の合計時間は短縮し正相関を示す可能性も否定しえない．その他のリエントリー機序とtriggered activity機序の電気生理学的検査の鑑別点としては，①entrainment現象（頻拍中，頻拍rateよりも速いrateでpacingを行った場合頻拍rateはpacing rateまで増加するが，pacing終了後は元の頻拍rateに戻る現象）がみられる場合はリエントリー機序が疑われる[18)19)]．②リエントリー機序は再現性を示すがtriggered activityは再現性に乏しい．③頻拍停止時リエントリー機序は心拍の漸減を伴わないが，triggered activityは伴う場合が多いなど唱えられているが，厳密な鑑別は難しいのが現状である．

そこで今回，VTに対してATPの急速静注を試みたが，VTの停止のみならずVT拍数の変動も認められなかった．ATPはslow responseの組織である洞房結節，房室結節の自動能および伝導性を著しく抑制することから[13)14)]，これら組織を回路に含むリエントリー型の上室性頻拍症に対し投与され，その有効性も高い[13)14)20)]．洞房結節，房室結節にはアデノシン受容体が存在するが，その受容体はアデノシンが強い親和性を有するP_1受容体とATPが強い親和性を有するP_2受容体に分けられている[21)]．心臓に存在するアデノシン受容体はP_1受容体が主体であることから上室性頻拍症に有効なATPは体内でアデノシンに代謝された後P_1受容体に結合し電気生理学的作用を発揮するものと考えられている．イオン電流レベルでのその作用はK^+ conductanceの増加[22)]，活動電位レベルでは静止膜電位の過分極，活動電位持続時間の短縮によって示され[22)]，生体内で房室伝導の遅延，洞結節自動能の低下をきたすことになる．こうした電気生理学的作用は心臓刺激伝導系の内，洞房結節，房室結節のslow responseの組織に顕著にみられるが，fast responseの組織である心室筋では認められないことが知られている．そこでもしCa^{++}拮抗薬に反応するVTの機序がslow responseの組織を介するリエントリーならばATPもこれらVTに有効である可能性も考えられたが，本稿の症例の場合はATP 15mgの静注によりA-A間隔の540msecより1,480msecまでの著しい延長すなわちslow responseの組織である洞結節の自動能の充分な抑制がみられたにもかかわらずVT拍数の変動を全く認めなかった．この所見からは，本稿の症例でみられたVTの機序として，①triggered activity機序，②リエントリー機序ではあるが，その回路の一部をなすslow responseの組織には洞房結節，房室結節と異なりP_1受容体が存在しない，のいずれかの場合が考えられる．また両機序を鑑別する電気生理学的検査の指標とされる単一刺激間隔と頻拍開始時の連結期はVT zoneが狭いため一定の関係を得られなかった．なお本症例でunderdriveがVT停止に有効であったが，このunderdriveに関してはリエントリー機序のVTに有効性を示す場合もあるが，triggered activity機序のVTに有効か否かの報告はなく，したがって今回の電気生理学的検査からはVTの機序を推測することができなかった．しかし，verapamil静注後の同様の検査ではVTは誘発されなかったため，verapamilはVTの停止のみならず予防効果を有す

Presented by Medical*Online

ると考えられた.

そこでverapamil 240mg/日の経口投与を開始し経過をみていたが,①持続性VTがそのrateの減少を認めたものの2カ月の間に2度確認され,②投与前VTの誘発がみられなかったTreadmill運動負荷テストで持続性VTが誘発された,などverapamil単独の経口投与ではVTの予防的効果は得られず,電気生理学的検査とは異なった結果となった.実際,Sethiらの報告においてもverapamilで停止しえたVT 3例のうち2例はTreadmill運動負荷テストでverapamil服用前には誘発されなかったVTが服用後初めて誘発されたとしている[23].またKasanukiらによるverapamilで停止したVT 15例の電気生理学的検討では,VTの誘発が可能であった14例の内verapamil投与によってVTの誘発阻止6例,VT zoneの拡大6例,VT zoneの縮小2例といった結果である[24]ことからVTに対するverapamilの予防効果は一様ではないと言えよう.

本稿の症例ではverapamilの予防効果が得られなかったためβblocker (propranolol)を併用させたところ7カ月間の経過観察期間でVTの出現はみられていない.本稿の症例のようにverapamilで停止しえたVTがその経口投与ではその予防効果が得られず,他剤変更など余儀なくされた例としてはSethiら[23]およびMaggioniら[25]の報告がある.Sethiら[23]はverapamil服用によりVTが頻回に出現した症例に対しverapamilを中止したところ2カ月の経過で無症状であったと報告している.またMaggioniら[25]はverapamil静注によりVTの停止の認められた3例に対しそのままverapamilの経口投与を行ったところ2例にVTの再発作がみられたとし,その1例に対してはβblocker (Sotalol)への変更,他の1例に対してはdiltiazemへの変更により各々6カ月間および8カ月間の経過観察期間でVTの再発作を予防しえたと報告している.これらの報告や自験例で認められたようにverapamilがVTの停止に有効であったとしてもその経口投与では予防効果が得られず,逆に再発作の頻度が多くなる場合もあるなどVTに対するverapamilの停止効果と予防効果の不一致性は今後の課題と言えよう.

またCa^{++}拮抗薬は若年者で器質的心疾患のみられない右脚ブロック,左軸偏位型の持続性VTに有効のことが多いが[4)5)8)],こうした特徴を有さないVTに対しては有効性が低率であるばかりでなく副作用の出現率も高い[26)27)]ことからその投与に際しては慎重であるべきと思われる.

結　語

① verapamilで停止した持続性VTの1例を経験した.

② しかし,verapamilの内服では,VTの予防効果は得られなかった.

③ verapamilと同様,slow responseの組織の自動能および伝導性を抑制するATPの静脈内投与ではVTの停止はみられなかった.

文　献

1) Heng, M.K., Simg, B.N., Roche, A.H.G., Norris, R.M. and Mercer, C.J.: Effects of intravenous verapamil on cardiac arrhythmias and on the electrocardiogram. Am. Heart J., 90: 487, 1975.
2) Schamroth, L.: The clinical use of intravenous verapamil. Am. Heart J., 100: 1070, 1980.
3) Wu, D., Kou, H.C. and Hung, J.S.: Exercise-triggered paroxysmal ventricular tachycardia. A repeptitive rhythmic activity possibly related to afterdepolarization. Ann. Int. Med., 95: 410, 1981.
4) Mason, J.W., Swirdlow, C.D. and Mitchell, L. B.: Efficacy of verapamil in chronic recurrent ventricular tachycardia. Am. J. Cardiol., 51: 1614, 1984.
5) Wu, D.: Idiopathic paroxysmal ventricular tachycardia with a QRS pattern of right bundle branch blook and left axis deviation: A unique clinical entity with specific properties. Am. J. Cardiol., 52: 95, 1983.
6) Sung, R.J., Shapiro, W.A., Shen, E.N., Morady, F. and Davis, J.: Effects of verapamil on ventricular tachycardias possibly caused by reentry, automaticity, and triggered activity. J. Clin. Invest., 72: 350, 1983.
7) Buxton, A.E., Marchilnski, F.E., Doherty, J.U., Cassidy, D.M., Vassallo, J.A., Flores, B.T. and Josephson, M.E.: Repetitive monomorphic ventricular tachycardia: Clinical and electrophysiologic characteristics in patients with and without organic heart disease. Am. J. Cardiol., 54: 997, 1984.
8) Belhassen, B., Shapira, I., Pelleg, A., Copperman, I., Kauli, N. and Laniado, S.: Idiopathic recurrent sustained ventricular tachycardia responsive to verapamil: An ECG-electrophysiologic entity. Am. Heart J., 108: 1034, 1984.

Presented by Medical*Online

9) 真部秀治, 原口寿夫, 斉木和夫, 真下和宏, 戸塚武和, 牧 隆敏, 新村一郎：verapamilが有効な非持続性心室頻拍症の1学童例. 日小循誌, 2: 343, 1987.
10) Ferrier, G.R., Saunders, J.H. and Mendez, C.: A cellular mechanism for the generation of ventricular arrhythmias by acetylstrophanthidin. Circ. Res., 32: 600, 1973.
11) Davis, L.D.: Effect of changes in cycle length on diastolic depolarization produced by outbain in canine Purkinje fibers. Circ, Res., 32: 206, 1973.
12) Cranefield, P.C. and Aronson, R.S.: Initiation of sustained rhythmic activity by single propagated action potentials in canine cardiac Purkinje fibers exposed to sodium-free solution or to ouabain. Circ. Res., 41: 435, 1977.
13) Belhassen, B., Pelleg, A., Shoshani, D., Geba, B. and Laniado, S.: Electrophysiologiceffects of adenosine-5′-triphosphate on atrioventricular reentrant tachycardia. Circulation, 68: 827, 1983.
14) DiMarco, J.P., Sellers, T.D., Berne, R.M., West, G.A. and Belardinelli, L.: Adenosine: Electrophysiologic effects and therapeutic use for terminating paroxysmal supraventricular tachycardia. Circulation, 68: 1254, 1983.
15) Bruce, R.A. and Hornsten, T.R.: Exercise strees testing in evaluation of patients with ischemic heart disease. Prog. Cardiovasc. Dis., 11: 371, 1969.
16) Josephson, M.E., Horowitz, L.N., Farshidi, A. and Kaster, J.A.: Recurrent sustained ventricular tachycardia. I. Mechanisms. Circulation, 57: 431, 1978.
17) Brugada, P. and Wellens, H.J.J.: The role of triggered activity in clinical ventricular arrhythmias. Pace, 7: 260, 1984.
18) Waldo, A.L., Plumb, V.J., Arciniegas, J.G., MacLean, W.A.H., Cooper, T.B., Priest, M.F. and James, T.N.: Transient entrainment and interruption of the atrioventricular bypass pathway type of paroxysmal atrial tachycardia. Circulation, 67: 73, 1983.
19) Waldo, A.L., Henthorn, R.W., Plumb, V.J. and MacLean, W.A.H.: Demonstration of the mechanism of transient entrainment and interruption of ventricular tachycardia with rapid atrial pacing. J. Am. Coll. Cardiol., 3: 422, 1984.
20) Greco, R., Musto, B., Arienzo, V., Alborino, A., Garofalo, S. and Marsico, F.: Treatment of paroxysmal supraventricular tachycardia in infancy with digitalis, adenosine-5′-triphosphate, and verapamil: A comparative study. Circulation, 66: 504, 1982.
21) Burnstock, G.: Purinergic Receptors. Chapman and Hall, London/New York, 1981.
22) Belardinelli, L. and Isenberg, G.: Isolated atrial myocytes: Adenosine and acetylcholine increase potassium conductance. Am. J. Physiol., 244: H734, 1983.
23) Sethi, K.K., Manoharan, S., Mohan, J.C. and Gupta, M.P.: Verapamil in idiopathic ventricular tachycardia of right bundle branch block morphogy: Observations during electrophysiologic and exercise testing. Pace, 9: 8, 1986.
24) Kasanuki, H., Ohnishi, S., Tanaka, E. and Hirosawa, K.: Idiopathic sustained ventricular tachycardia responsive to verapamil: Clinical electrocardiographic and electrophysiologic considerations. Jpn. Circ. J., 50: 109, 1986.
25) Maggioni, A.P., Cavalli, A., Tusa, M. and Volpi, A.: Idiopathic recurrent suatained ventricular tachycardia responsive to verapamil. Acta Cardiologica., 41: 443, 1986.
26) Buxton, A.E., Marchlinski, F.E., Doherty, J.U., Flores, B. and Josephson, M.E.: Hazards of intravenous verapamil for sustained ventricular tachycardia. Am. J. Cardiol., 59: 1107, 1987.
27) Rankin, A.C., Rae, A. and Cobbe, S.M.: Misuse of intravenous verapamil in patients with ventricular tachycardia. Lancet, 29: 472, 1987.

Presented by Medical*Online

Verapami in the Treatment of Sustained Ventricular Tachycardia with A Morphologic Pattern of Right Bundle Branch Block and Left Axis Deviation —Observation in A 11-Year-Old Girl—

Hideharu Manabe, Youichi Sagawa, Haruyuki Sekiguchi, Masao Kato, Hiroyuki Aoki and Takatoshi Maki*

Department of Pediatricus, Odawara City Hospital

*Department of Pediatricus, Yokohama City University School of Medicine

Treatment of verapamil in a 11-year-old girl with sustained ventricular tachycardia (VT) was reported. She was admitted to our hospital because of palpitation, chest pain, and nausea. An electrocardiogram showed a tachyarrhythmia with a morphologic pattern of right bundle branch block and left axis deviation at 140 beats/minute. Intravenous lidocaine failed to terminate VT, and then cardioversion was performed. In the treatment of next attack of VT, verapamil could terminate VT after the gradual decrease of VT rate. Electrophysiologic study (EPS) was performed to examine its electrophysiologic features. VT could be induced by programmed single right ventricular stimuli. However, the relationship between the premature interval initiating the tachycardia and the interval between the premature beat and the first tachycardia cycle could not be discerned because the VT zone was very narrow. The induced VT could not be terminated by intaravenous administration of ATP (15 mg), but could be terminated by underdrive pacing. After the intravenous administration of verapamil VT could not be induced by extrastimulus method. She was treated with oral verapamil (240 mg/day) only, but she had two episodes of VT during 2 months.

With treadmill exercise testing, sustained VT was provoked immediately after stage 3 although it could not be provoked before verapamil therapy (240 mg/day). From these results, it was considered that oral administration of verapamil failed to prevent recurrence of VT. After oral administration of propranolol (80 mg/day) was added, no recurrence was observed in the last 7 months.

Presented by Medical*Online