日本小児循環器学会雑誌　8巻2号　317～322頁（1992年）

硫酸マグネシウムが有効であったQT延長症候群に伴うTorsade de pointesの1小児例

（平成4年1月25日受付）
（平成4年5月15日受理）

埼玉県立小児医療センター循環器科
星野　健司　　矢野　一郎　　藤原　優子　　小川　　潔

key words：QT延長症候群，Torsade de pointes，マグネシウム，Early afterdepolarization

要　旨

症例は，5歳時より意識消失発作を繰り返し，8歳時にQT延長症候群と診断された10歳男児．心室性期外収縮を合併していたため，ナドロールとメキシレチンを併用していたが再び意識消失発作を起こし入院となった．入院後メキシレチン・プロプラノロールの持続静注を行ったが，Torsade de pointesを繰り返す様になったため，リドカイン・フェニトイン・硫酸アトロピン・イソプロテレノールの投与，心室ペーシング・カウンターショックを施行した．しかしいずれも効果無く，硫酸マグネシウムの静注が著効を示した．

Torsade de pointes出現時の血清マグネシウム値は1.3mg/dlと低値であり，血清カリウム・カルシウム値は正常であった．

QT延長を伴うTorsade de pointesに硫酸マグネシウムが有効であるとの報告は成人では散見されるが，小児では本症例が初めてと思われる．

はじめに

Torsade de pointes（以下TdP）は，QT延長に伴うことが多い心室性頻拍（以下VT）で発作中のQRS軸が徐々に逆転し，基線を軸に捻れた様に全体が紡錘形を呈する．多くの場合，数拍から数十拍続いて正常洞調律に復するが，時には持続性VTや心室細動（以下VF)へ移行することもある．その発生や治療については最近注目されているが，不明な点も多い．今回我々は，各種抗不整脈剤・心室ペーシング・カウンターショックに抵抗性のTdPに対し，硫酸マグネシウムが著効を示した症例を経験したので報告する．

症　例

症例：10歳，男児．

主訴：意識消失発作．

家族歴：父母と双胎の兄は，QT延長の所見は認められない．

既往歴：満期正常分娩にて出生．乳幼児期に特に異常を認めない．

現病歴：昭和60年4月（5歳時）に初めて3～4分間の意識消失発作が出現した．近医にて経過観察していたが，8月にも同様の発作があり，12月には睡眠中に約1分間の無熱性痙攣が出現した．このため癲癇と診断されフェノバルビタール・フェニトインの内服を開始した．昭和61年1月当センター神経科に紹介され精密検査を行ったが，頭部CT，脳波などに異常は認めなかった．昭和63年6月（8歳時）海からあがった後に意識消失発作が出現した．以後7・8・9月にも発作があり，そのうち2回は睡眠中の無熱性痙攣であった．脳波では後頭域にspikeを認めるようになった．平成元年3月（9歳時）脳波に記録された心電図で，初めてQT延長に気付かれ当科へ紹介となった．

当科初診時の心電図は（図1），心拍数は80/minの正常洞調律，QRS軸は100°で，QTは0.50秒，QTcは0.54秒と延長していた．従って，これまでの発作はQT延長症候群に伴うAdams-stokes発作と考え，βブ

別刷請求先：（〒339）岩槻市馬込2100
埼玉県立小児医療センター循環器科
星野　健司

Presented by Medical*Online

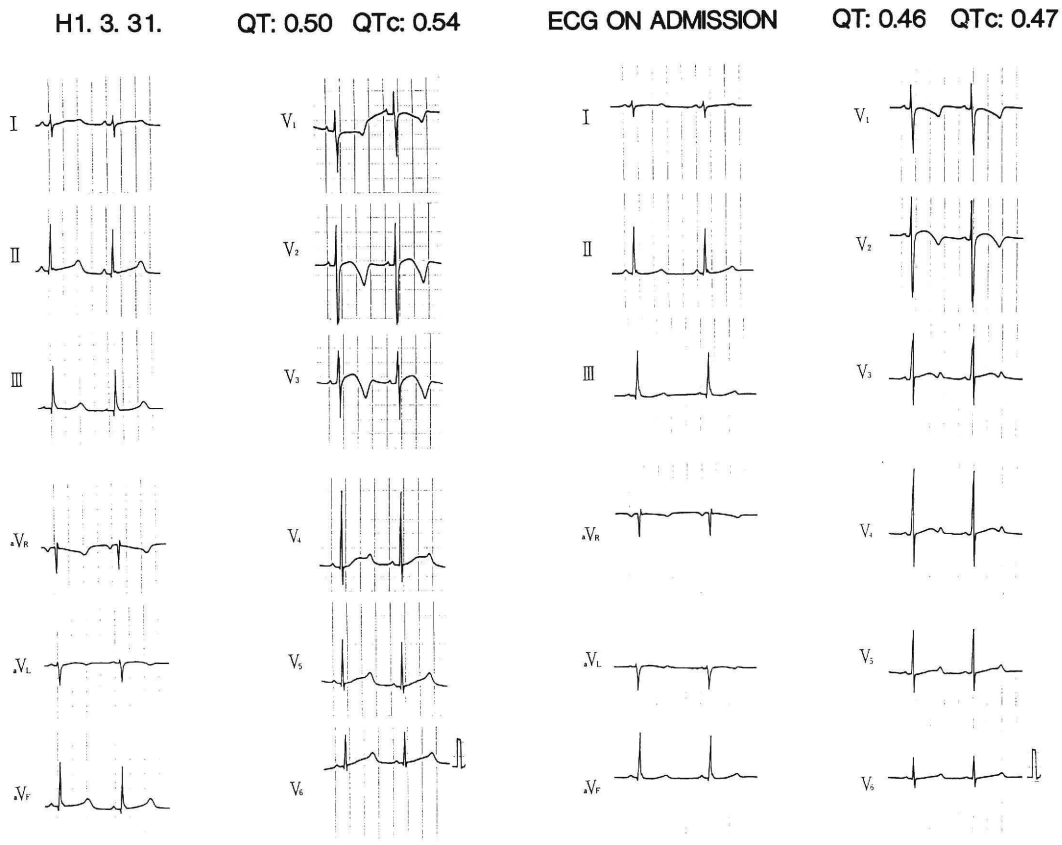

図1　心電図
左：初診時，右：入院時．入院時の心電図は，初診時に比べT波の平低化が認められる．

ロッカーであるナドロール30mg（1mg/kg/day）の内服を開始した．しかし平成1年3月及び7月に，再び意識消失発作を起こしたため，ナドロールを60mgに増量した．また心室性期外収縮（以下VPC）も認めたため，メキシレチン200mgの内服も併用したが，平成2年11月再び意識消失発作を起こし入院となった．

入院時所見：身長143cm，体重29kg，血圧88/60 mmHg，脈拍は60～70/minで整，口唇等にチアノーゼは認めなかった．呼吸音・心音は正常で，腹部で肝脾は触知しなかった．意識状態は傾眠傾向であったが，呼びかけには反応した．

入院時検査所見（表1）：末梢血，肝機能，腎機能に異常を認めなかった．血清カリウム，カルシウム値は正常であった．

入院時心電図所見（図1）：心拍数60/minの正常洞調律でQRS電気軸は100°，QTは0.46秒，QTcは0.47秒であった．初診時の心電図に比べT波の平低化が認められた．VPCは認めなかった．

表1　入院時検査所見
Laboratory findings（11, Nov）

Hb	13.2 g/dl	Na	139.4 mEq/l
Ht	38.3 %	K	3.8 mEq/l
RBC	455×10⁴ /mm³	Cl	103.6 mEq/l
Plt	29.2×10⁴ /mm³	P	4.3 mEq/l
WBC	7,000 /mm³	Ca	8.8 mEq/l
GOT	44 IU/l	BUN	10.1 mg/dl
GPT	19 IU/l	Cr	0.7 mg/dl
LDH	443 IU/l	UA	7.1 mg/dl
ALP	569 IU/l		
γ-GTP	12 IU/l	Mg	1.3 mg/dl
			(13, Nov)

入院時胸部X線写真：心胸郭比は51%で，左第4弓の軽度の拡大を認めた．

心エコー図所見：心駆出率75%で，心筋の肥厚・心

Presented by Medical*Online

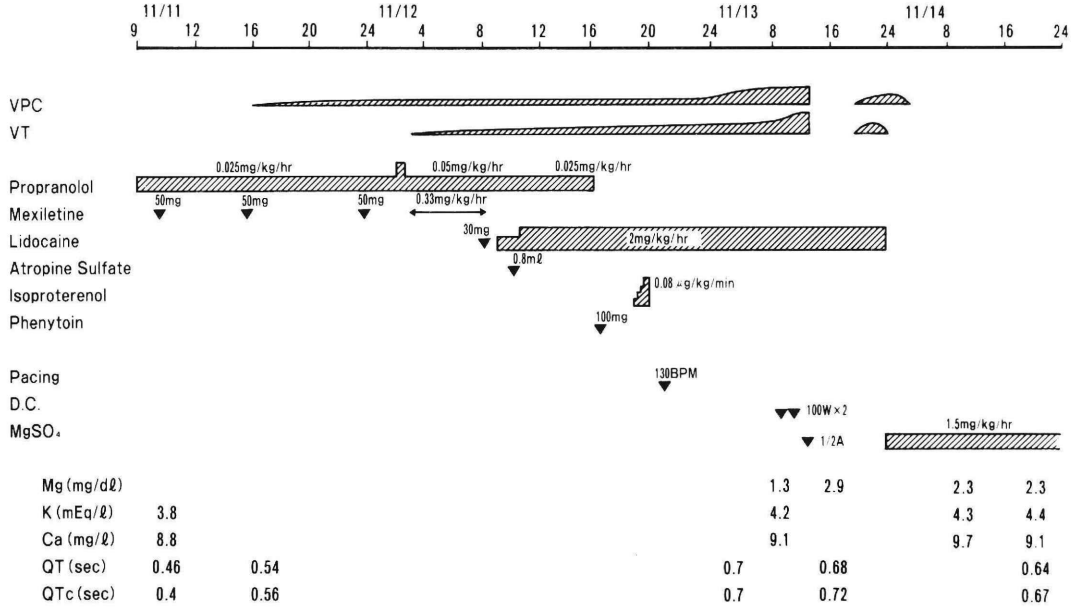

図2　経過表
VPC：心室性期外収縮，VT：心室性頻拍

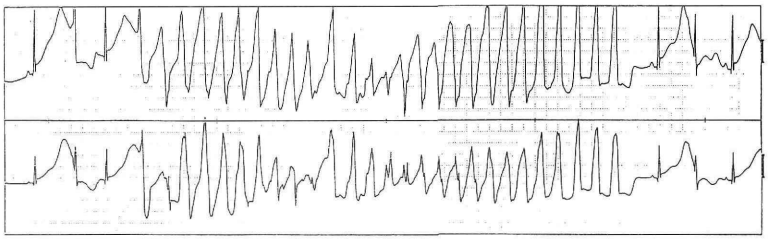

図3　Torsade de pointes.
QRS軸が徐々に逆転し，基線を軸に捻れた様に全体が紡錘形を呈する．

内構造の異常は認めなかった．

入院後の経過：今回の意識消失発作も，QT延長に伴うVT・VFが原因と考えられた．入院後も傾眠傾向が続き経口摂取が困難なため，プロプラノロールを0.025mg/kg/hr，メキシレチンを0.33mg/kg/hrで持続投与した．しかし7時間後にはVPCが出現し，16時間後には5連発までのVTが出現した．VTはその後も悪化し，20連発以上のVTを繰り返すため，リドカイン1mg/kgの静注・2mg/kg/hrの持続静注と，フェニトイン100mgの静注を行ったが，一時的に洞調律が増えるのみで持続効果はなかった．また心拍数の増加を目的として，硫酸アトロピン0.8mlの静注，イソプロテレノール0.08μg/kg/minの持続静注，130/minでの心室ペーシングを行ったが逆にVTは増悪した．その後VT・TdPを繰り返したが，入院3日目には持続性のVTに移行したため，電気的除細動を100Wで2回施行した．電気的除細動により持続性のVTは一時停止したが，直後より再びTdPが出現した．そこで硫酸マグネシウム120mgを約10分で静注したところ静注直後から正常洞調律に復帰した．静注後約4時間で再びVPC・VTが出現してきたが，硫酸マグネシウムを1.5mg/kg/hrで持続静注したところ，VPC・VTは消失した．持続静注は6日間継続し以後酸化マグネシウムの経口投与に変更したが，VPC・VTは認められなかった．硫酸マグネシウム投与前の血清マグネシウム値は，1.3mg/dlと明らかに低値であり，QTは0.7秒QTcは0.7秒であった．また硫酸マグネシウム120mg静注直後の血清マグネシウム値は，2.9mg/dlと高値

Presented by Medical*Online

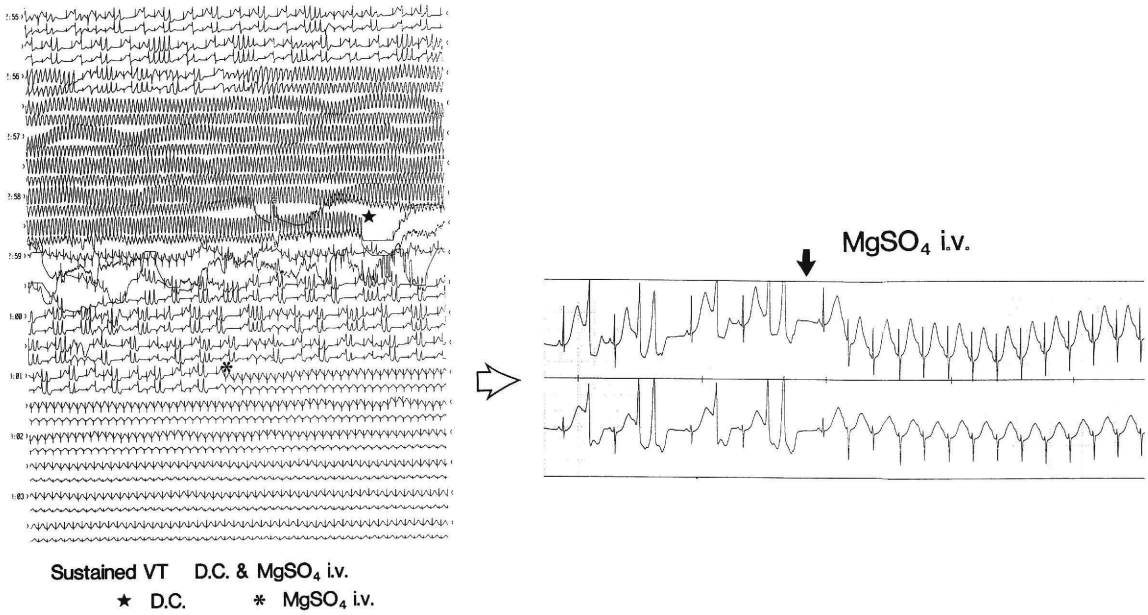

図4　Sustained VT

左：持続性心室性頻拍に対して，カウンターショック(D.C.)と硫酸マグネシウム静注を行った時のホルター心電図所見．カウンターショック（D.C.）後もVT, Torsade de pointesが続いたが，硫酸マグネシウムの静注で正常洞調律へ復帰した．右：硫酸マグネシウム静注時のホルター心電図の書き出し所見

であったが，VPC・VT再発時は2.1mg/dl，持続静注時は2.3mg/dlと正常範囲であった．他の電解質(K, Caなど)は，入院時から硫酸マグネシウム静注前後まで変化は認めなかった．また硫酸マグネシウム静注前後でQT・QTcの変化も認めなかった．

考　察

TdPに対する硫酸マグネシウムの効果は，1984年Tzivoniら[1)2)]が最初に報告して以来内科領域で有効例の報告が増えてきた[3)4)]．しかし，作用機序については不明な点が残されている．Iseri[5)]，Eisenbergら[6)]は，Mgの作用には，Kに対する作用と，Caに対する作用があるとしている．すなわち，Kに対してはNa-K ATPaseの補酵素として働き，細胞内のK濃度を増しNa濃度を下げることで静止膜電位を下げ，膜を安定させる．一方，Caに対しては，Caの心筋細胞流入に対する拮抗作用・Caのミトコンドリアへの流入阻害・Caの筋小胞体内への流入阻害・Ca-ATPaseの補酵素としてCaの細胞外へのくみ出しなどの作用がある．しかしVT・TdPに対する硫酸マグネシウムの作用が，これらのどの機序によるものかは不明である．

本症例では最初にVT・TdPが生じた時は血清Mg値は1.3mg/dlと著しい低値で，硫酸マグネシウムの静注が著効を示した．従って，低Mg血症がVT・TdPの誘因となったと考えることもできるが，血清Mg値が正常化した後もVT・TdPは再発しその時も硫酸マグネシウムの静注が著効であった．このことから，血清Mg値が正常化した後も，細胞内Mg値は低値が続き，それがVT・TdPの誘因となった可能性が示唆される．

硫酸マグネシウムがTdPに有効であったとする報告では，血清Mg値は正常である場合が多い．またTzivoniら[1)]は，TdPは原因にかかわらず硫酸マグネシウムが有用であったと報告している．これらのことから，TdPに対する硫酸マグネシウムの作用は，血清Mg値を正常化することではなく，KやCaを介する心筋の細胞膜に対する非特異的な作用によるものと考えることができる．また，本症例で示唆されたように細胞内Mg値の低下がTdPの一因となり，それに対して硫酸マグネシウムが効果を持つ可能性もある．

本症例では，利尿剤や抗生剤の投与，腎機能障害，中心静脈栄養など従来指摘されている低Mg血症の原因となる様な治療は行っていない．また偏食も少な

Presented by Medical*Online

く，食事の影響も少ないと考えられる．入院後はナドロールとメキシレチンの持続静注を行ったが，持続静注の間にVPC・VTが出現し，さらに様々な抗不整脈剤で治療中に悪化していった．入院時の血清Mg値は測定していないため，入院時からVT・TdP出現時までの血清Mg値の推移は不明であるが，メキシレチンなど抗不整脈剤の投与で，低Mg血症が助長された可能性もあり[8]今後更に検討する必要がある．

TdPの発生機序として飯沼[9)10)]は，リエントリーが考えられるとしている．その根拠として，TdPの誘発条件の一つとしてQT延長を伴うことがあるが，QT延長はそれに伴って心室全体の不応期の不均一性を著明に拡大し，これが小さなリエントリー回路を生じやすくするためだとしている．また，TdPは電気的除細動に良く反応する点からも，triggerd activity説に賛成しがたいとしている．しかし本症例では，TdPは電気的除細動・心室ペーシングに抵抗性であり硫酸マグネシウムの静注が著効であった．従って本症例のTdPの発生には，triggerd activityが関与していた可能性も考えられる．最近は，TdPの発生にEarly afterdepolarization（以下EAD）の関与が示唆される報告が散見される[11)12)]．EADの機序としては，K^+コンダクタンスの低下・L-type Ca^{2+} currentの関与が注目されているが[13)]，低Mg血症ではこれらが誘発され易いとされている．従って，本症例でも低Mg血症によりEADが誘発され，それが原因でVT・TdPが出現した可能性もある．またTdP発生前の数時間は，VPCが頻回であり平均心拍数も80/min前後と高くなっていることより，これがEADの誘発に関与した可能性もある．

最後に

QT延長を伴うVT・TdPの治療には，硫酸マグネシウムが著効を示す場合があり，QT延長症候群の経過観察の際には血清マグネシウム値にも注意を払うべきだと思われた．

文献

1) Tzivoni, D., Keren, A., Cohen, A.M., Loebel, H., Zahavi, I., Chenzbraun, A. and Stern, S.: Magnesium therapy for torsade de pointes. Am. J. Cardiol., 53 : 528, 1984.

2) Tzivoni, D., Banai, S., Schuger, C., Keren, A., Benhorin, J., Gottlieb, S. and Stern, S.: Treatment of torsade de pointes with magnesium sulfate. Circulation, 77 : 392, 1988.

3) 井阪直樹，尾崎守宏，垣本　斉，中村正之，須川正宏，浜田正行，中野　赳：Mgが奏功したRomano-Ward症候群に伴うTorsade de pointesの2例．Therapeutic Research, 11 : 134, 1990.

4) 斉藤幾重，高畑秀夫，渡辺達也，堀川章仁，鈴木彰，鈴木重文，前山忠美，佐藤雅彦，小松正文：Torsades de pointesに対し硫酸マグネシウムが著効した1症例．Jpn. J. Electrocardiology, 10 : 485, 1990.

5) Iseri, L.T. and French, J.H.: Magnesium natures physiologic calcium blocker. Am. Heart J., 108 : 188, 1984.

6) Eisenberg, M.J.: Magnesium defficiency and cardiac arrhythmias. New York State Journal of Medicine, 133, March, 1986.

7) Iseri, L.T., Freed, J. and Bures, A.R.: Magnesium deficiency and cardiac disorders. Am. J. Med., 58 : 837, 1975.

8) Kay, G.N., Plumb, V., Arciniegas, J., Henthorn, R. and Waldo, A.: Torsade de pointes, the long-short initiating sequence and other clinial features : Observation in 32 patients. J. Am. Col. Cardiol., 2 : 806, 1983.

9) 飯沼宏之：Torsade de pointes．循環器科，21 : 337, 1987.

10) 飯沼宏之：Triggerd activity性不整脈の治療．Therapeutic Reserach, 10 : 285, 1989.

11) Bailie, D.S., Inoue, H., Kaseda, S., David, J.B. and Zipes, D.P.: Magnesium supression of early afterdepolarization and ventricular tachyarrhythmias induced by cecium in dog. Circulation, 77 : 1395—1402, 1988.

12) Shimizu, W., Ohe, T., Kurita, T., Takai, H., Aihara, N., Kamakura, S., Matsushita, M. and Shimomura, K.: Early afterdepolarizations induced by isoproterenol in patients with congenital long QT syndrome. Circulation, 84 : 1915—1923, 1991.

13) January, C.T. and Riddle, J.M.: Early afterdepolarizations: Mechanism of induction and block, a role for L-Type Ca^{2+} current. Cir. Research, 64 : 977—990, 1989.

Presented by Medical*Online

A Child Case of Torsade de Pointes in Patient with Long QT Syndrome: Only Magnesium Sulfate was Effective

Kenji Hoshino, Ichirou Yano, Masako Fujiwara and Kiyoshi Ogawa
Department of Cardiology, Saitama Children's Medical Center

A ten-years old boy with recurrent syncope attack from five-years old was diagnosed Long QT syndrome at eight-years old. He was medicated Nadolol and Mexiletine because of VPC but he syncoped again and admitted.

We continued intravenous infusion of Propranolol and Mexiletine, but Torsade de pointes had recurred. Intravenous infusion of Lidocaine・Phenytoin・Atropine sulfate and Isoprotelenol, Ventricularpacing and Counter shock were not effective. Only intravenouse infusion of Magnesium sulfate was effective.

At the onset of Torsade de pointes, serum Magnesium was very low grade (1.3 mg/dl). Serum potasium and calcium was within normal range. There are some reports in adults about the efficacy of Magnesium sulfate to Torsade de Pointes in patient with long QT syndrome. But in child this is a first case in Japan.

Presented by Medical*Online