日本小児循環器学会雑誌　11巻1号　24～33頁（1995年）

シネMRIを用いた複雑先天性心疾患のtrue Simpson法による左右心室容積特性

（平成6年9月19日受付）
（平成6年11月28日受理）

千葉県こども病院循環器科，心臓血管外科*
丹羽公一郎　内柴　三佳　立野　滋　飛田　公理
浜田　洋通　青墳　裕之　藤原　直*　松尾　浩三*

key words：シネMRI，true Simpson法，modified Simpson法，左右心室容積

要　旨

背景：複雑心奇形の救命率の向上に伴いこれら疾患の心室容積評価を正確に行うことが必要になっている．しかし，複雑心奇形は右室のみならず左室も正常と異なり変形していることが多く，従来の方法で心室容積を正確に評価することは困難であった．

目的：複雑心奇形及びコントロールを対象として，シネMRIを用い，true Simpson法により心室容積特性の評価を行った．この結果を心血管造影法の結果と比較し，シネMRIによる複雑心奇形の容積計測の臨床的有用性を検討した．

方法：対象は種々の複雑心奇形28例（A群；年齢は平均2.4歳）．対照は冠動脈正常の川崎病6例，肺高血圧のない動脈管開存4例の計10例（B群；年齢は平均2.7歳）であった．0.5テスラMRI装置，心電図同期で，GRASS法，flip角30度，TE 20msecで撮像した．心室全体にわたる横断像から，true Simpson法で両心室の拡張末期，収縮末期容積（EDV，ESV）を計算した．この結果を心血管造影で，正側2方向から撮影したmodified Simpson法による心室容積結果（Grahamらの補正値を用いたtrue volume）と比較した．

結果：両群ともに良好な相関を認めた．A群：右室EDVはY＝0.98X－0.49，r＝0.98；ESVはY＝0.89X＋2.2，r＝0.95；左室EDVはY＝0.97X＋0.59，r＝0.97；ESVはY＝0.88X＋0.56，r＝0.95であった．B群：右室EDVはY＝0.87X＋4.9，r＝0.93；ESVはY＝0.91X＋1.7，r＝0.90；左室EDVはY＝1.1X－3.0，r＝0.97；ESVはY＝0.91X＋0.6，r＝0.93であった（Y＝MRI，X＝心血管造影）．

結論：シネMRIによる，true Simpson法を用いた心室容積計測は，心室の形態異常を伴う複雑心奇形の非観血的心室容積評価に有用と考えられた．

緒　言

近年の小児循環器病学の発展により，複雑先天性心疾患（Complex congenital heart disease，CCHD）の救命率は向上している．これに伴いこれら疾患の病態の把握，適切な術式の選択，経過観察などのために，心室容積評価を正確に行うことが必要になっている．

別刷請求先：（〒266）千葉市緑区辺田町579－1
千葉県こども病院循環器科　丹羽公一郎

CCHDは心室が大きく変形しているだけではなく，右胸心，masocardiaなどの心臓の位置異常，心臓回転異常を伴うことも少なくない．このため，大きな幾何学的仮定，乳頭筋補正を必要とする従来の方法でのCCHDの心室容積評価[1)~8)]は，正確さに問題があると考えられている．

MRIがCCHDの診断に有用であるとする報告はある[9)10)]が，MRIによる小児心疾患を対象とした心室容積計測の報告は稀である[11)12)]．一方，MRIによる成人

Presented by Medical*Online

を対象とした心室容積の報告は少なくない[13)~23)]．MRIによる心室容積計測はSE法，cine MRI法のいずれかで行うが，計測法にはarea-length法[11)15)~17)19)]，modified Simpson法[12)]，Simpson法[14)~16)18)~24)]（以下true Simpson法とした）などを応用したいくつかの方法がありそれぞれの有用性について報告されている．MRIは非観血的に，心臓の位置，形態異常にかかわらず，心室の連続断面を容易に描出できる．さらに，その各断面の容積を加算することにより，心室造影，心エコーなどと異なり楕円仮定を行うことなく心室容積計測を行える．この点でMRIによるtrue Simpson法を用いた心室容積計測は，理論的にはより正確に，大きく変形したCCHDの心室でも容積計測を行えると考えられる．しかし，CCHDを対象としたtrue Simpson法を用いた容積計測の報告は殆ど見られていない．そこで本研究では，複雑心奇形を対象として，シネMRIによるtrue Simpson法を用いた心室容積評価を行い，この結果をmodified Simpson法による心血管造影法の結果と比較し，この方法の妥当性，臨床

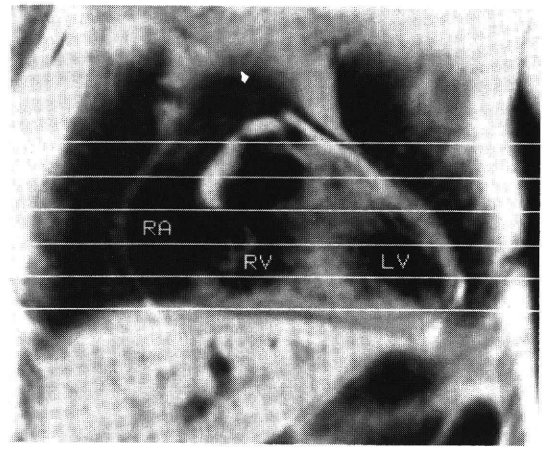

図1　ファロー四徴，肺動脈閉鎖．1歳女児．冠状断面像からスライス厚7mmで両心室容積計測範囲を決定した．RA＝right atrium, RV＝right ventricle, LV＝left ventricle.

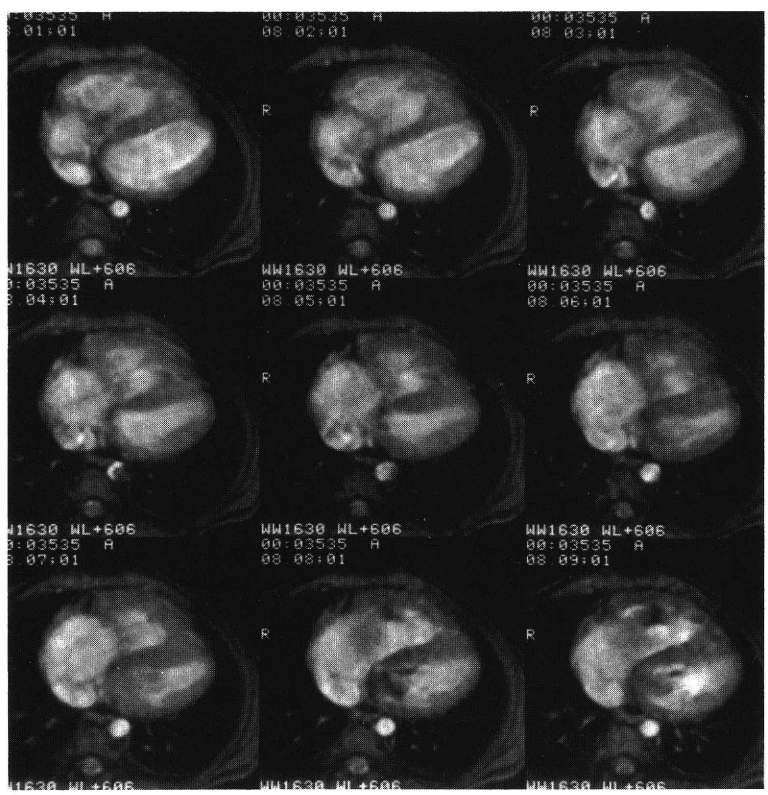

図2　シネMRI，横断像．上段は拡張末期から収縮末期そして拡張末期へと向かう連続画面．

Presented by Medical*Online

的有用性，問題点について検討した．

方法

対象は複雑心奇形28例（ファロー四徴5例，肺動脈閉鎖をともなうファロー四徴2例，心室中隔欠損，肺動脈閉鎖或は狭窄を伴う修正大血管転換5例，両大血管右室起始6例，純型肺動脈閉鎖2例，右（左）室性単心室3例，三尖弁閉鎖4例，完全大血管転換1例）（A群）．このうち，右胸心，MESOCARDIAの合併を7例に認めた．年齢は4カ月から8歳（平均2.4歳）であった．対照は冠動脈正常の川崎病6例，肺高血圧のない動脈管開存4例で，年齢は1歳から6歳（平均2.7歳）であった（B群）．

MRI：MRIは，GE社製0.5tesla超伝導MRI装置で，心電図同期にて撮像した．撮像断面の決定は，まずspin echo法，multislice法で冠状断面像を撮像（収集matrixは128×256，128×128あるいはこれ以下で可能な限り少なくした．TE 40msec，TRは心拍数に依存した．field of viewは，25×25cm，加算回数は2回とした）．次にTV画面上で心室の長軸を含むと考えられる冠状断面から，心室の計測範囲を決め，横断像4～6断面で心室容積計測を行うよう，心室の大きさに応じて，スライス厚は7，10mmのいずれかに決定した．このため，両心室の大きさが異なる場合両心室で計測断面数が異なっていた．また，両心室が存在する場合は，より頭側に位置する心室を頭側の計測範囲とし，より尾側に位置する心室を尾側の計測範囲とした（図1）．実際的には，この両方が同じ冠状断面に含まれないことが多く，一方の計測断面での計測範囲をカーソルでマークし，そのマークをTV画面上に残したまま，もう一方の計測範囲決定断面をTVに呼び出し最終計測範囲を決定した．さらに，各断面をシネMRIで撮像し，拡張末期，収縮末期と考えられる断層面を選択した．ついで，乳頭筋，大きな肉柱（右室では疾患，病態により大きな肉柱を認める）を除いて心室内腔をトレースし，その面積を求め，これらにスライス厚を乗じ，これらを加算して，左右心室容積を計算した[14)16)18)20)22)]（true Simpson法）（図2～4）．シネMRIはGRASS法（grdient recalled acquisition in steady state），flip角30度，TE 20msec，TR 60～70 msec，window 80%で行った．1 sliceでのtime frames

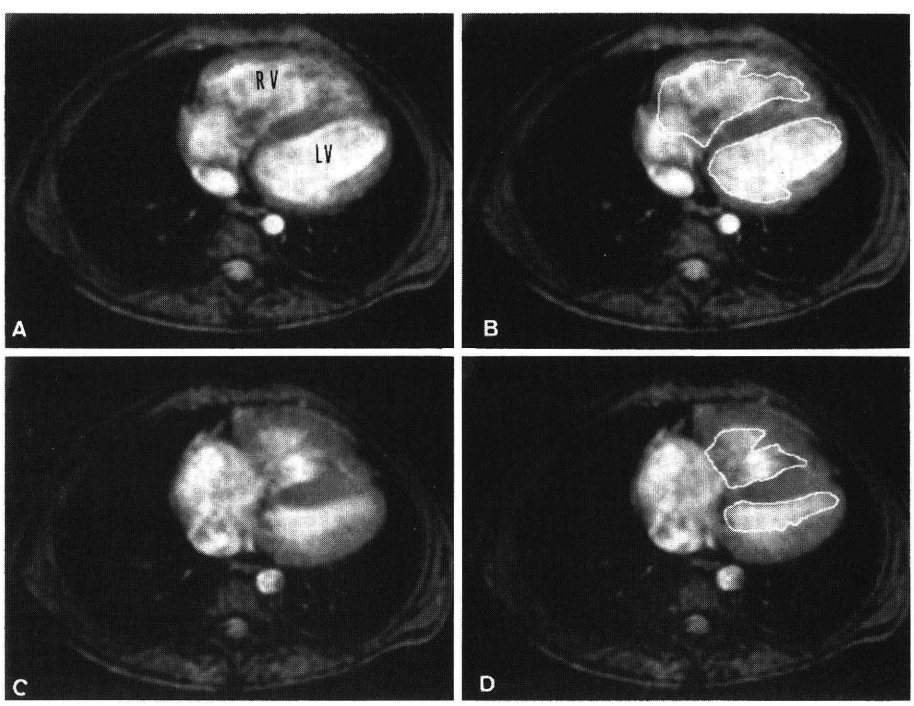

図3　同断面の拡張末期（A），収縮末期（C）像．B, Dはこれらのトレース像．この一断面の容積＝乳頭筋を除いてトレースした心室内腔の面積X断面厚として算出した．RV＝right ventricle, LV＝left ventricle.

Presented by Medical*Online

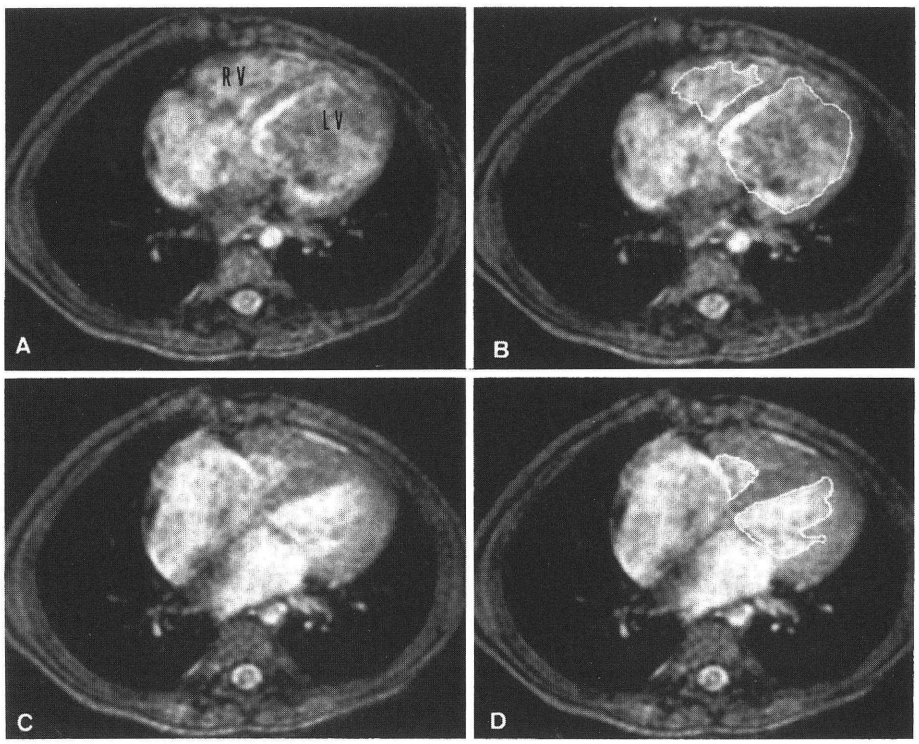

図4　純型肺動脈閉鎖．1歳男児．心室の拡張末期，収縮末期（A, C）のトレース像（B, D）．低形成の右室も同様に計測している．RV＝right ventricle, LV＝left ventricle.

数は，TRにより異なるが10～12フレームであった．interval timeは65msec，加算回数は2回とした．8歳以下の児ではhead coil（30×30cm）を用いた．また，安静を保てない児は，monosodium trichlorethyl phosphate（80mg/kg/経口）を用いた．

A群のうち単心室は流出路心室のいかんにかかわらず心室全体を一つの心室と考え，心室中隔を除いて計測した（このため左室性単心室は左室，右室性は右室とカウントした）．純型肺動脈閉鎖，三尖弁閉鎖で右室腔が小さく心室造影を行えなかった例は，左室のみの計測とした（右室低形成の症例で心室造影を行えなかった3例の内2例はMRIでの右室計測は可能であった）．このため右室の計測例数は24例，左室の計測例数は25例であった．

最終判定：MRIは，心室造影の3日以内に行った．MRI，心血管造影による心室容積結果は別々の医師が計測した．

心血管造影法：正側2方向を撮像し，biplane modified Simpson法により容積計測を行った[4)~6)]．左室右室ともに，Grahamらの補正式[2)6)]に従い，心室容積を計算した．

結　果

CINE撮像時間はA群が平均52分，B群が48分であった．両群の回帰直線，相関係数は

A群：（図5，6）

右室EDV：$Y=0.98X-0.49$，$r=0.98$

右室ESV：$Y=0.89X+2.2$，$r=0.95$

左室EDV：$Y=0.97X+0.59$，$r=0.97$

左室ESV：$Y=0.88X+0.56$，$r=0.95$

B群（図7，8）

右室EDV：$Y=0.87X+4.9$，$r=0.93$

右室ESV：$Y=0.91X+1.7$，$r=0.90$

左室EDV：$Y=1.1X-3.0$，$r=0.97$

左室ESV：$Y=0.91X+0.6$，$r=0.93$

（Y＝MRI，X＝心血管造影）であり，両群ともに良好な相関を認めた．

Presented by Medical*Online

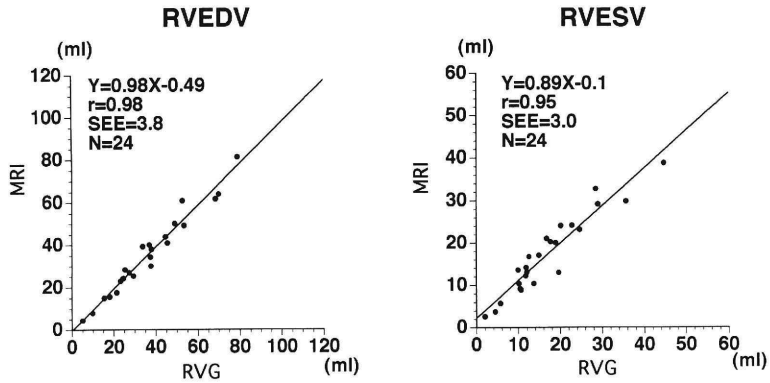

図5　A群の右室のMRIと心室造影の相関図及び回帰直線．左は右室拡張末期容積．右は右室収縮末期容積．RVEDV＝right ventricular end-diastolic volume, RVESV＝right ventricular end-systolic volume, RVG＝right ventriculography, MRI＝magnetic resonance imaging, SEE＝standard error of the estimate.

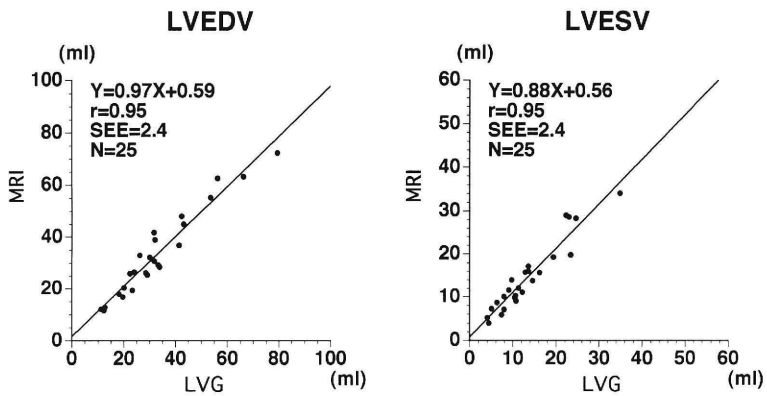

図6　A群の左室のMRIと心室造影の相関図及び回帰直線．左は左室拡張末期容積．右は左室収縮末期容積．LVEDV＝left ventricular end-diastolic volume, LVESV＝left ventricular end-systolic volume.

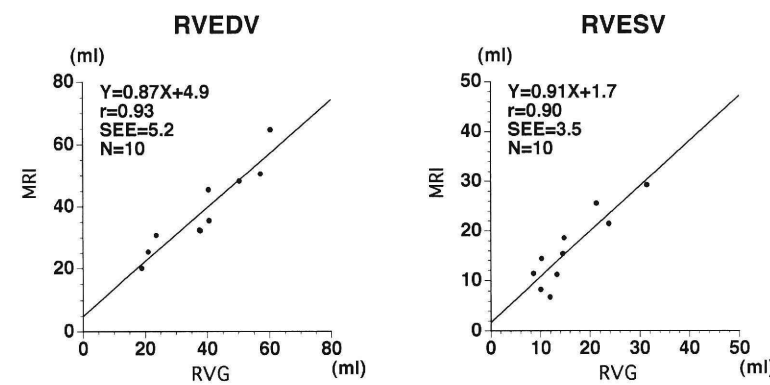

図7　B群の右室のMRIと心室造影の相関図及び回帰直線．左は右室拡張末期容積．右は右室収縮末期容積．

Presented by Medical*Online

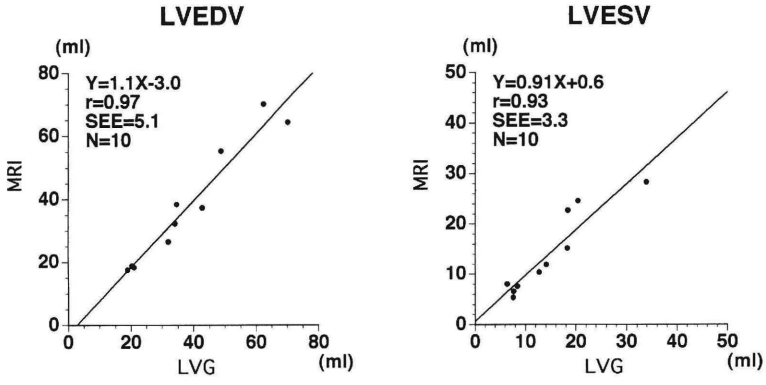

図8　B群の左室のMRIと心室造影の相関図及び回帰直線．左は左室拡張末期容積．右は左室収縮末期容積．

考　案

CCHDを診療するうえで，左室のみならず右室容積計測はその心機能を評価するための基礎的情報として重要である．現在，小児の心室容積計測は一般的には，心室造影，心エコー法で行われている．しかし，これらの方法はいずれもいくつかの制限，限界があると考えられている．心室造影は時間分解能がよく，心室腔と心室壁の判別も容易に行えるが，area-length法[1)3)]も，modified Simpson法[4)~6)]或はこれ以外の方法[7)8)]も大きな幾何学的仮定を用いるためCCHDなどの変形している心室を対象とした場合不正確となりやすい．また，拡大率の補正，乳頭筋の補正[1)2)5)6)]を必要とし，侵襲的であり，被爆が多く，しかも費用が多くかかるため，繰り返し行えないという欠点をもつ．心エコーを用いた左室容積計測の報告は少なくなく，小児でも簡便で有用な方法とされている[25)26)]．しかし，右室は右室全体を単一の幾何学的に仮定することが難しく[27)~29)]，また右室全体を描出出来ない例もあり，臨床応用には充分ではないとする報告もある[28)]．とくにCCHDでは左室右室ともにその疾患，病態の違いにより心室形態が正常と大きく異なることが多く，また心臓の位置異常を合併することもあり，心エコーでは右室左室ともに適切な計測断面を描出出来ないことが少なくない．さらに，心エコーによる心室計測は大きな幾何学的仮定を用いるため高度に変形した心室容積の計測は難しく，主にCCHDを対象とした心エコーによる心室容積報告は見られていない．

また，非観血的方法として核医学検査法による心室容積計測の方法がある[30)]が被爆の点，乳幼児では空間分解能が悪い点，心房と心室の境界の判別が難しいこと，さらに，費用が多くかかる点を考慮すると，小児の心室容積計測に核医学検査法を用いることは実際的ではないと考えられる．

MRIを用いた心室容積特性の評価については小児を対象とした報告[11)12)]は稀だが心室CAST，成人例を対象とした報告は少なくなく，area-length法[15)~17)19)]，true Simpson法[14)~16)18)~24)]などの方法を用いた報告がなされている．MRIを用いたarea-length法は主に左室の容積計測に簡便で有用とされており[16)19)]，小児の主に心室変形の少ない心疾患を対象とした報告でも，左心室造影効果と良い相関が得られたとしている[11)]．しかし，area-length法は心室全体を楕円と仮定しており，今回の対象の心室変形を伴うCCHDに応用することは無理があると考えられる．また，MRIを用いたmodified Simpson法は小児の左室容積計測の報告があり，右室圧負荷疾患を対象とした場合も左心室造影結果とよく相関し有用との報告がある[12)]．しかし，modified Simpson法もやはり幾何学的な仮定を必要としており，とくに右室に対しては心室全体に大胆な楕円仮定を適応している．このため，変形の強い心室を計測する場合は正確ではないと考えられる．

MRIは心臓の位置，形態に関係なく機械的に1スライスずつ画像を描出することが可能で，1スライスごとに容積計測を行い，これの総和を求めることにより，大きな幾何学的仮定，乳頭筋補正を行うことなく心室容積の計測を行うことができる．従って，MRIはtrue Simpson法を適応しやすい画像診断法と考えられる．心室模型を対象としたMRIによるtrue Simpson法を用いた心室容積計測の研究報告ではこの方法による左右心室容積計測結果は心室模型容積と良く一致する

Presented by Medical*Online

としている[14)22)24)]．また，臨床応用の報告でも，成人の心疾患を対象としMRIを用いたtrue Simpson法による心室容積計測結果は心室造影の結果と良く相関するとの報告が多い[15)16)19)~22)]．今回の小児を対象とした検討でもコントロール群の心室容積計測結果はMRIと心室造影と非常に良く相関していた．このことから，正常心室形態に近似した疾患群におけるMRIによるtrue Simpson法を用いた心室計測は方法論的には妥当な方法と考えて良いと思われる．

MRIによるtrue Simpson法を用いた心室容積計測は，上に述べた方法の特徴から正常形態の心室でも高度に変形した心室でもまた，右室でも左室でも同様に容積計測が可能と考えられる[14)22)24)]．今回の検討では，両心室とも変形していることの多い複雑心奇形群を対象とした場合も，コントロール群と同様MRIと心室造影の結果は良い相関を得た．また，Semeluke RCら[23)]はMRIを用い変形した左室を対象としtrue Simpson法により心室容積計測を行い検者間較差，検者内較差ともに，小さいと報告している．このことから，cine MRIによるtrue Simpson法を用いた複雑心奇形の心室容積計測は非観血的方法として臨床的にも妥当な方法と考えられる．また，複雑心奇形では，右室左室ともに容積計測を経時的に同時に行うことが必要であるが，true Simpson法では右室，左室とも一断面に含み撮像するため1画面で両心室の容積計測を行える．これは，エコー法，心室造影などでは難しく，CCHDにおけるMRIによるtrue Simpson法の有利な点である．CT画像によるtrue Simpson法を用いた心室容積計測は，正確な容積計測が可能であるとの報告がある[31)]．しかし，CTは造影剤を用い，被爆を伴うためtrue Simpson法を用いる場合MRIの方がより良い検査法と考えられる．さらに，MRIはどの様に高度に変形した奇形，位置異常を伴うCCHDであれ，機械的に容易に形態分析が可能[9)10)]であり心室の広がりの判定が容易である．この点でもMRIによる心室容積計測は他のmodalityと比べ有利と考えられる．また，今回の検討では右室低形成の症例で心室造影を行えなかった3例は検討から除いたが，この内の2例はMRIでの右室計測は可能であった．この点でMRIは心室造影に比べ有用と考えられる．しかし，非常に小さい右室の場合には今回の7～10mmのスライス厚では正確さに問題があり，理論的にはより薄いスライス厚を用いることが必要と思われる．

MRIによるtrue Simpson法を用いたCCHDの心室容積計測は有用な方法と考えられるが，臨床応用する際に解決すべき問題がいくつか考えられる．すなわち，心内腔の正確な同定をどのように行うか，心室のどの断面を計測断面とするか，time frame数が収縮末期，拡張末期を判定するのに充分かどうか，撮像時間をどうやって短くするかなどという問題である．

CINE MRIは心内腔の血流の信号強度が増すためSE法と比べ心内腔の同定が容易になると報告[20)]されており，今回のCCHDの検討でも同様の結果であった．計測断面の選択には左室の短軸画像から左室容積を計測する方法があり，壁運動の解析に良く，さらにpartial volume effectを少なくでき有利であるとの報告がある[32)]．しかし，短軸断面はCCHDの心室と心房，心室と大血管との境界を判定することが困難なことが少なくない．一方，横断面は短軸断面に比べ奇形の把握，房室弁，半月弁の同定，大きな中隔欠損を伴う場合の両心室の範囲の決定などが簡単なため両心室の計測範囲の決定が容易と考えられる．また，Buser PTら[21)]は横断面と短軸断面での左室計測で，partial volume effectについては両者で差がなかったと報告している．今回の研究では横断面を用いたが，心室計測範囲の決定は容易であった．今回の検討では，撮像に長時間を要するためマトリックス数を可能な限り少なくすることで対応し，撮像時間をかなり短縮出来たが未だ充分ではないと考えられる．また，time frame数も心エコー，心室造影と比べ少なく，正確に収縮末期，拡張末期を捉えていない場合があると考えられる．さらに，撮像時間がかかるため各撮像断面で撮像時の心拍数が異なりこのことが容積計測結果に影響を与える可能性がある．また，MRIの画像はそのスライスの厚さに含まれる画素の加算平均であり容積計測にはより多くの断面を用いることが誤差を少なくする点からも理想的である．しかし，現在の機械では撮像時間を短くし，スライス厚を薄くする点には限界があると考えられる．しかし，これらのいくつかの欠点はより高速撮像可能な機種の使用により克服されるものと思われる．

以上から，cine MRIによるtrue Simpson法を用いた心室容積計測は機械的に，容易に両心室の容積計測を行える．また，幾何学的仮定を必要としないため心室形態の変形が強い疾患では心室造影よりもより正確に心室容積評価を行える可能性があると考えられる．このことから，複雑心奇形—特に心室形態の変形の強い症例—でのtrue Simpson法による心室容積計測は

Presented by Medical*Online

臨床的に有用でMRIの高速撮像機器が開発されるとともに今後広く用いられる方法となることが期待される．

文　献

1) Dodge HT, Sandler H, Ballew DW, Lord JD Jr: The use of biplane angiocardiography for the measurement of left ventricular volume in man. Am Heart J 1960; 60: 762—776
2) Graham TP Jr, Jarmakani JM, Canent RV Jr, Marrow MN: Left heart volume estimation in infancy and childhood. Reevaluation of methodology and normal values. Circulation 1971; 43: 895—904
3) Kennedy JW, Trenholme SE, Kasser IS: Left ventricular volume and mass from single-plane cineangiocardiogram. A comparison of anteroposterior and right anterior oblique methods. Am Heart J 1979; 80: 343—352
4) Chapman CB, Baker O, Reynolds J,Bonte FJ: Use of biplane cinefluolography for measurement of ventricular volume. Circulation 1958; 18: 1105—1117
5) Gentzler RD, Briselli BA, Gault JH: Angiographic estimation of right ventricular volume in man. Circulation 1974; 50: 324—330
6) Graham TP Jr, Jarmakani JM, Atwood GF, Canent RV: Right ventricular volume determinations in children. Normal values and observations with volume or pressure overload. Circulation 1973; 47: 144—153
7) Fisher EA, Dubrow IW, Hastreiter AR: Right ventricular volume in congenital herat disease. Am J Cadriol 1975; 36: 67—75
8) Thilenius OG, Archilla RA: Angiographic right and left ventricular volume determination in normal infants and children. Pediatri Res 1974; 8: 67—74
9) Niwa K, Uchishiba M, Aotsuka H, Tateno S, Tashima K, Fujiwara T, Matsuo K: Magnetic resonance imaging of heterotaxia in infants. J Am Coll Cardiol 1994; 23: 177—183
10) Kersting-Sommenhoff BA, Diethelm L, Stanger P, Dery R, Higashino SM, Higgins SS, Higgins CB: Evaluation of complex congenital ventricular anomalies with magnetic resonance imaging. Am Heart J 1990; 120: 133—142
11) 丹羽公一郎，内柴三佳，青墳裕之，松尾浩三，藤原直：シネMRIを用いたarea-length法による左室容積評価．日児誌　1992; 96: 273—242
12) 市田蕗子，浜道裕二，橋本郁夫，津幡真一，宮崎あゆみ，岡田敏夫，村上　新，二谷立介：小児期心疾患におけるbiplane cine MRIによる左室容積測定—Simpson法の応用—．日小循誌　1993; 9: 280—284
13) Blackwell GG, Cranny GB, Lotan CS: Ventricular volume, function and mass, in Pohost GM ed. MRI: Cardiovascular System. Gower Medical Publishing, New York, 1992, 5, 1—14
14) Longmore DB, Klipstein RH, Underwood SR, Firmin DN, Hounsfield GN, Watanabe M, Bland C, Fox K, Poole-Wilson PA, Rees RSO, Denison D, McNeilly AM, Burman ED: Dimensional accuracy of magnetic resonance studies of the heart. Lancet 1985; i: 1360—1362
15) Van Rossum AC, Visser FC, Sprenger M, Van Eenige MJ, Valk J, Roos JP: Evaluation of magnetic resonance imaging for determination of left ventricular ejection fraction and comparison with angiography. Am J Cardiol 1988; 62: 628—633
16) Underwood SR, Grill CRW, Firmin DN, Klipstein RH, Mohiaddin RH, Rees RSO, Longmore DB: Left ventricular volume measured rapidly by oblique magnetic resonance imaging. Br Heart J 1988; 60: 188—195
17) Buckwalter KA, Aisen AM, Dilworth LE, Mancini GBJ, Buda AJ: Gated cardiac MRI: Ejection-fraction determination using the right anterior oblique view. AJR 1986; 147: 33—37
18) Rher RB, Malloy CR, Filipchuk NG, Peshock RM: Left ventricular volumes measured by MR imaging. Radiology 1985; 156: 717—719
19) Cranney GB, Lotan CS, Dean L, Baxley W, Bouchard A, Pohost GM: Left ventricular volume measurement using cardiac axis nuclear magnetic resonance imaging, validation by calibrated ventricular angiography. Circulation 1990; 82: 154—163
20) Uts JA, Herfkens RJ, Heinsimer JA, Bashore T, Califf R, Glover G, Pelc N, Shimakawa A: Cine MR determination of left ventricular ejection fraction. AJR 1987; 148: 839—843
21) Buser PT, Auffermann W, Holt WW, Wagner S, Kirchner B, Wolfe C, Higgins CB: Noninvasive evaluation of global left ventricular function with use of cine nuclear magnetic resonance. J Am Coll Cardiol 1989; 6: 1924—0000
22) Sechtem U, Pflugfelder PW, Gould RG, Cassidy MM, Higgins CB: Measurement of right and left ventricular volumes in healthy individuals with cine MR imaging. Radiology 1987; 163:

Presented by Medical*Online

697—702
23) Semeluka RC, Tomei E, Wagner S, Mayo J, Caputo G, O'Sullivan M, Parmly WW, Chatterjee K, Wolfe C, Higgins CB: Inter study reproducibility of dimensional and functional measurement between cine magnetic resonance studies in the morphologically abnormal left ventricle. Am Heart J 1990; 119: 1367—1373
24) 渡辺幹夫, 細田泰之, Longmore DB：心電図同期MRI心画像による左右心室容積および心機能の定量的評価. J Cardiography 1986; 16: 343—352
25) Silverman NH, Ports TA, Snider R, Schiller NB, Carlsson E, Heilbron DC: Determination of left ventricular volume in children: Echocardiographic and angiographic comparisons. Circulation 1980; 62: 548—557
26) Mercier JC, DiSessa TG, Jarmakani JM, Nakanishi T, Hiraishi S, Isabel-Jones J, Friedman WF: Two-dimensional echocardiographic assessment of left ventricular volumes and ejection fraction in children. Circulation 1982; 65: 962—969
27) Levine RA, Gibson TC, Aretz T, Gillam LD, Guyer DE, King ME, Weyman AE: Echocardiographic measurement of ritht ventricular volume. Circulation 1984; 69: 497—505
28) Silverman NH, Hudson S: Evaluation of right ventricular volume and ejecton fraction in children by two-dimensional echocardiography. Pediatr Cardiol 1983; 4: 197—204
29) Hiraishi S, Diseassa T, Jarmakani JM, Nakanishi T, Freedman WF: Two-dimensional echocardiographic assessment of right ventricular volume in children with congenital heart disease. Am J Cardiol 1982; 50: 1368—1375
30) Gaudio C, Tanzilli G, Mazzarotto P, Motolese M, Romeo F, Marino B, Reale A: Comparison of left ventricular ejection fraction by magnetic resonance imaging and radionuclide ventriculography in idiopathic dilated cardiomyopathy. Am J Cardiol 1991; 67: 411—415
31) Miller SW, Dinsmore RE, Wittenberg J, Maturi RA, Powell WJ Jr: Right and left ventricular volumes and wall measurements: Determination by computed tomography in arrested canine hearts. AJR 1977; 129: 257—261
32) Kaul S, Wismer GL, Brady TJ, Weyman AE, Okada RD, Dinsmore RE: Measurement of normal left heart dimensions using optimally oriented MR images. AJR 1986; 146: 75—79

Presented by Medical*Online

Measurement of Ventricular Volumes by Cine Magnetic Resonance Imaging in Complex Congenital Heart Disease

Koichiro Niwa, Mika Uchishiba, Hiroyuki Aotsuka, Shigeru Tateno, Kimimasa Tobita, Hiromichi Hamada, Kozo Matsuo and Tadashi Fujiwara
Departments of Cardiology and Cardiovascular Surgery, Chiba Children's Hospital
Department of Pediatrics, School of Medicine, Chiba University, Chiba, Japan

Along with the remarkable improvement in surgical results for complex congenital heart disease (CCHD) in recent years, it has become increasingly important for pediatric cardiologist and cardiovascular surgeons to evaluate ventricular volumes in CCHD accurately to develop a proper strategy for treating these patients. However, the validity of geometric formulas to derive volumes in various morphological types of abnormal ventricles like those in CCHD has been problematic. This study assessed the validity and usefulness of cine magnetic resonance imaging (MRI) for measuring right and left ventricular volumes using Simpson's rule in children with CCHD.

Twenty-eight patients with CCHD (group A), children ranging in age from 4 months to 8 years (average 2.4 years) and 10 patients with morphologically normal ventricles (control; group B), ranging in age from 1 to 6 years (average 2.7 years) were evaluated. Cine MRI was performed by the GRASS methods (gradient recalled acquisition in steady state) at 0.5 tesla. The whole heart was encompassed by contiguous 7 or 10 mm transverse section. Ventricular volumes were calculated by adding luminal areas determined in each section at end-diastole and end-systole (EDV and ESV). Cine MRI findings of the right and left ventricular volumes were compared with those on ventriculogram.

All cine MRI studies were considered diagnostic. Comparison of the RVEDV, RVESV, LVEDV and LVESV in both groups yielded a good correlation between cine MRI (Y) and ventriculography (X): group A: RVEDV; $Y=0.98X-0.49$, $r=0.98$, RVESV; $Y=0.89X+2.2$, $r=0.95$, LVEDV; $Y=0.97X+0.59$, $r=0.97$, LVESV; $Y=0.91X+0.56$, $r=0.95$, Group B: RVEDV; $Y=0.87X+4.9$, $r=0.93$, RVESV; $Y=0.91X+1.7$, $r=0.90$, LVEDV; $Y=1.1X-3.0$, $r=0.97$, LVESV; $Y=0.91X+0.6$, $r=0.93$.

These findings indicate that cine MRI provides a suitable non-invasive means of quantifying right ventricular volume and left ventricular volumes in children with CCHD.

Presented by Medical*Online