日本小児循環器学会雑誌　11巻2号　186～190頁（1995年）

純型肺動脈閉鎖症に対するRadiofrequency併用によるBalloon弁拡大術

（平成6年11月28日受付）
（平成7年2月20日受理）

久留米大学小児科
橋野かの子　赤木　禎治　石井　正浩　前野　泰樹
河野　輝宏　杉村　徹　井上　治　加藤　裕久

key words：純型肺動脈弁閉鎖症，Interventional catheterization，Radiofrequency catheter，z-value，Balloon valvuloplasty

要　旨

29生日の純型肺動脈閉鎖症の症例に対し，radiofrequency catheterを用い肺動脈弁を穿孔させ，その後段階的なvalvuloplastyを施行する事に成功した．その結果，右室収縮期圧は125から65mmHgへと低下し，右室造影で肺動脈弁口は7mmに拡大し，順行性の血流を認めた．術後，プロスタグランデインを漸減し58生日に退院した．現在，術後1年が経過したが再狭窄は認めない．radiofrequency catheterを用いた肺動脈弁穿孔は，本症に対する新しい治療法となり得る可能性がある．

はじめに

心室中隔欠損を伴わない肺動脈閉鎖症，いわゆる純型肺動脈閉鎖症は新生児早期から重度のチアノーゼを呈し早期の外科治療を必要とする．本症に対する外科治療の選択は，右心室のサイズ，右室冠状動脈吻合の程度によって異なるが，特に右室の容量は治療方針に大きく影響する[1)~3)]．一般に右室低形成の場合はFontanタイプの手術，それ以外の場合はBrock手術や右室流出路形成術が施行される．いずれの場合も新生児早期に何らかの手術が必要であった．しかし，1991年Parsonsら[4)]，Qureshiら[5)]によりlaserを使用した肺動脈弁穿孔また，1993年Rothenthalら[6)]によるradiofrequency wireを用いた肺動脈弁穿孔の成功例が報告され本症の一部はカテーテル治療が可能な疾患となってきた．

しかし，その報告のなかでも右室流出路や肺動脈前壁の穿孔という合併症が報告されており，この方法を施行するうえでカテーテルやワイヤー先端の操作が重要なポイントであると考えられる．今回我々は，純型肺動脈閉塞症の症例に対し，radiofrequency catheterを用い肺動脈弁穿孔に成功した．本方法はカテーテル先端を手元で操作する事が可能であり，本症に対する新しい治療法と考えたので報告する．

症　例

症例：8生日，女児．

主訴：チアノーゼ，心雑音．

現病歴：在胎37週6日，出生体重2,620g，アプガースコアー1分8点にて出生．出生直後よりチアノーゼが出現し近医を紹介され，8生日，プロスタグランディンの投与下に当科へ紹介された．

入院時所見：心拍数122/分，呼吸数40/分，安静時に軽度のチアノーゼを認めた．聴診上II音は単一，第3～4肋間胸骨右縁に全収縮期雑音を聴取した．肝脾腫は認めなかった．血圧は上肢68/37mmHg，下肢69/37mmHgと上下肢の血圧差は認めなかった．

入院時検査所見：胸部X線写真は心胸郭比は73%，肺血流の減少は認めなかった．心電図は洞調律，右軸偏位，右房負荷，右室肥大所見を呈していた．断層心エコー図では，肺動脈弁は膜様閉鎖しており，その弁輪径は7mmであった．右室形態はtripartile[7)]を呈し，右室流出路の発育は良好であった．断層心エコーによ

別刷請求先：（〒830）久留米市旭町67
久留米大学小児科　橋野かの子

Presented by Medical*Online

る三尖弁入口部は15mm，三尖弁入口部径と体表面積から右室の大きさを推定するz-value[1]は＋1.5であった．以上の結果より，本症例はbiventricular repairが可能と判断した．

その後プロスタグランデインの使用を続け，29生日に心臓カテーテル検査及びradiofrequency catheterを使用した肺動脈弁穿孔を試みた．心臓カテーテル検査では，体収縮期血圧80mmHgに対し，右室収縮期圧は125mmHgとsupersystemicを呈していた．右室造影上，肺動脈弁は閉鎖しており，肺動脈への血流は直径7mmの大きな動脈管から供給されていた（図1）．5Fr造影用Bermannカテーテルを下行大動脈から逆行性に動脈管を介し主肺動脈へ留置，そのカテーテルを目印として5Fr Judkins右冠状動脈用カテーテルを右室流出路まで進めた．右室側より造影（正面，側面）を施行し，肺動脈弁の位置を確認した（図2）．次に，Judkins右冠状動脈用カテーテルをradiofrequency catheter（Webster，California USA，小児用5Fr ディフレクタブル電極カテーテル，D5-AL-BO2-PS）に入れ換え，その先端が，マーカーのカテーテルの先端の後方になるようにカテーテルを肺動脈弁直下で固定した．更に，肺動脈の前壁，後壁の位置の確認のために

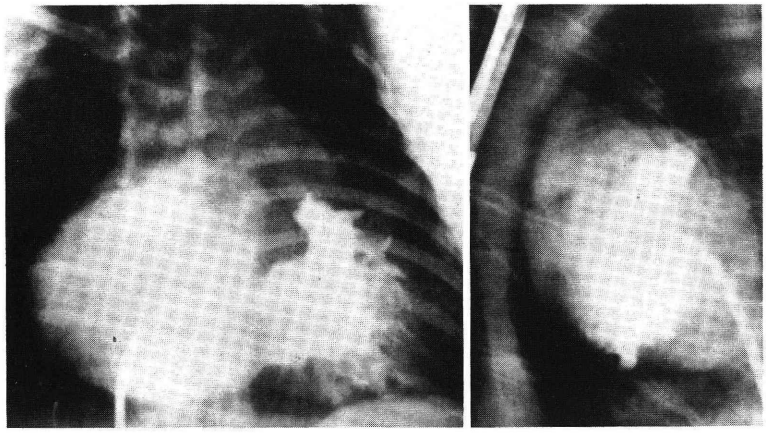

図1　右室造影：正面像（左），側面像（右）．肺動脈の閉鎖を認める．右室は流入部，肉柱部，流出路の3つの部分から形成されており，右室流出路の発育は良好である．

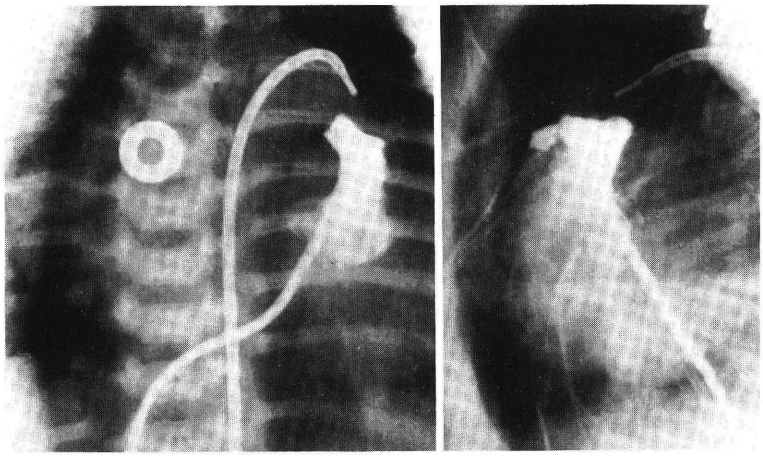

図2　右室流出路造影：正面像（左），側面像（右）．肺動脈弁は膜様の閉鎖をしていた．下行大動脈から動脈管を介し逆行性に主肺動脈にマーカーとなるカテーテルを留置した．その先端と肺動脈弁の位置関係を正面，側面像で確認した．

Presented by Medical*Online

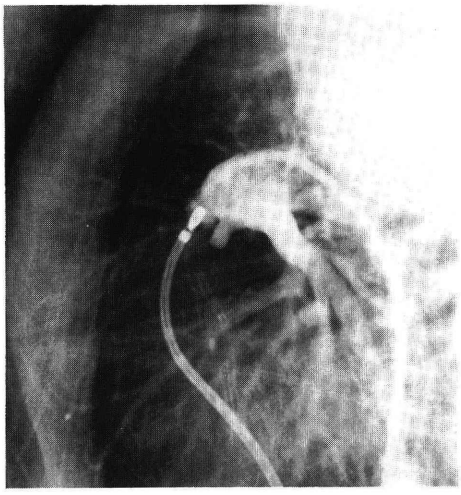

図3　肺動脈造影側面像．マーカーとして肺動脈に留置したカテーテルより造影し肺動脈の前壁，後壁を確認した．

主肺動脈に留置しているカテーテルより造影（図3）し，radiofrequency catheter が肺動脈弁の位置にカテーテルが固定されていることを確認し，通電させた（5W10秒2回，30W 5秒1回，30W10秒2回）（図4）．通電後，右室流出路からの造影で順行性の肺動脈への血流を確認した（図5）．この孔に Judkins 右冠状動脈用カテーテルを通した PTCA 用の0.014インチのガイドワイヤーを通過させ，肺動脈，動脈管を介し先端を下行大動脈まで進めた．その後，1.5〜8mm の angioplasty 用の balloon を用い段階的に valuloplasty を施行した（図6）．valvuloplasty 後右室収縮期圧は125から65mmHg に低下し，右室造影で7mm の肺動脈弁口と，右室から肺動脈への順行性の血流を認めた（図7）．術後，症状の悪化を認めないことを確認しながら3日間でプロスタグランディンを漸減し，58生日退院した．現在，1年が経過したが，ドプラー心エコーによる右室肺動脈圧較差は20mmHg と良好な経過を保っている．

考　察

interventional catheterization を用いた純型肺動脈閉鎖症の治療は1991年に Parsons ら，Qureshi らが laser を使用し肺動脈弁穿孔に成功したと報告[4)5)]，1993年に Rosenthal らが radiofrequency wire を使用しての成功例を報告している[6)]．今回我々が使用した電極カテーテルは，本来不整脈に対する ablation 用として開発されたもので，カテーテル先端を手元の操作で微調整することが可能で，目的部位へのアプローチが容易で操作をより安全に遂行することができた．本方法は純型肺動脈閉鎖症に対し有効な治療法と考えられるが，対象となる症例を慎重に選択する必要がある．まず，biventricular repair が可能な症例を選択しなければならない．すなわち，右室流入部，肉柱部，流出路の3つの部分により右室が構成されていることが必要であり[1)7)]，なおかつ，充分な容量の右室が存在する

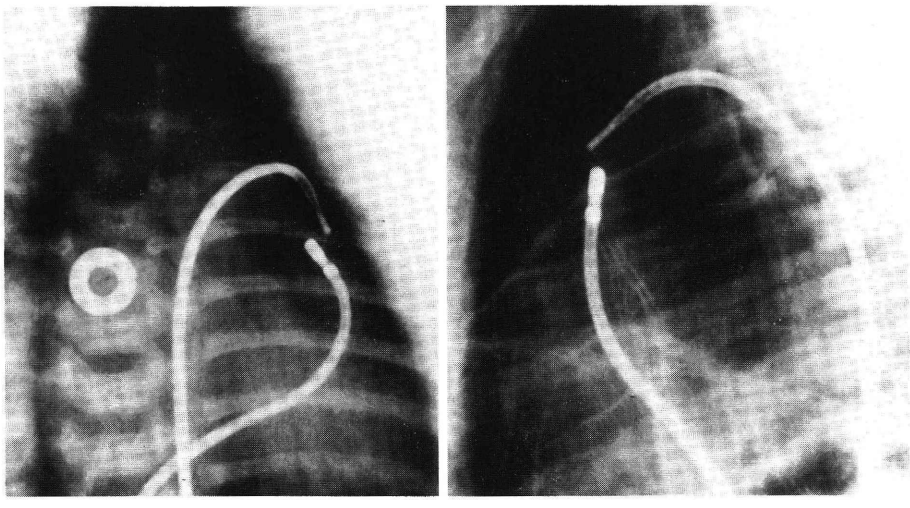

図4　通電中の写真．マーカーのカテーテルを指標に radiofrequency catheter を肺動脈弁の直下まで進めた．マーカーのカテーテルに対しやや後方になるように radioquency catheter の先端を固定し通電した．

Presented by Medical*Online

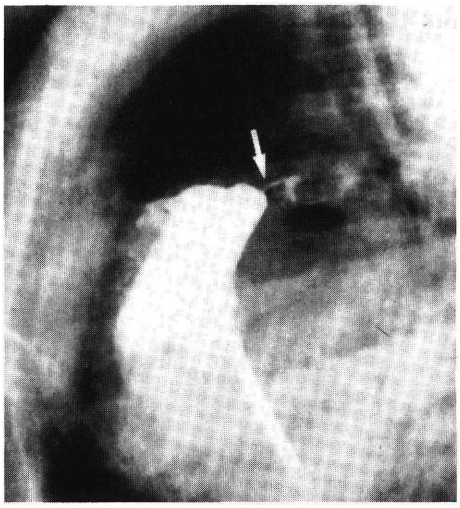

図5　通電後の右室流出路造影(側面像)．右室から肺動脈へ向かう一線状の血流（矢印）を認めた．

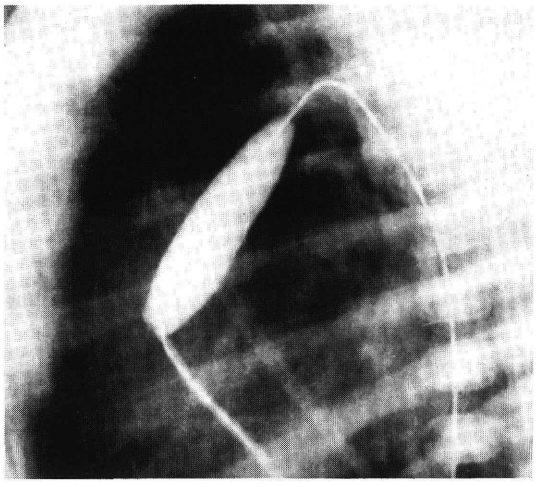

図6　段階的にballoonサイズを上げていきballoon valvuoplastyを施行した．

ことが必要である．この評価に私達はHanleyらの報告した三尖弁入口部径と体表面積から算出する値（z-value)[1]を用いて右室容量を推定し治療方針を決定した．Halneyらは，この値が−1.5以上のものではbiventricular repairが可能とし，−4から−1.5の症例では右室冠状動脈吻合の存在に注意しながら弁形成術と短絡術を施行，−4以下の症例には短絡術のみを施行することを提案している．今回の症例ではz-valueが+1.5であったためbientricular repairが可能と判断し，肺動脈弁穿孔術を施行した．次に，手技において肺動脈弁の位置を確認する為のマーカーカテーテルが必要と考える．私達はカテーテルを下行大動脈から逆行性にすすめ，その先端を動脈管に介して主肺動脈に留置した．このカテーテルを指標にする事より，右室流出路や肺動脈前壁の穿孔を回避することが可能であると考えられる．しかしこの場合，肺動脈の血流が動脈管から供給されることを考え，充分な大きさの動脈管が開存しておく必要があると考える．更に，肺動脈弁の性状は膜様閉鎖を呈していることが必要であると考える．以上のような条件を満たしている純型肺動脈閉鎖の症例に対して本方法は新しい治療法として有用であると考える．

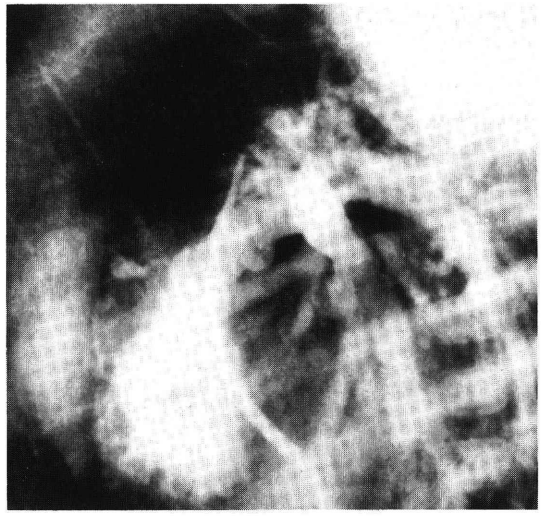

図7　術後の右室造影．7mmの肺動脈弁口と，右室から肺動脈への順行性の血流を認めた．

しかし，本方法が，今後一般的な治療法として受け入れられていくには，いくらかの問題点が存在する．まず，radiofrequencyを用いた方法とwireを使用した方法と比較した場合，radiofrequency catheterでは穿孔しようとする組織へ接着面積が広いため単位面積当たりのエネルギーが弱まると考えられる．また，弁を穿孔させた後にも，valvuloplasty用のballoon catheterを挿入するため，改めてguidewireを挿入する必要がある．今回は幸いにも短時間にguidewireを通過させる事ができたが，この手技は困難となる事も考えられる．また，本症例では，肺動脈弁が膜様の閉鎖であったため穿孔が可能であったが，閉鎖している弁の性状によっては，必要となる電流の強さが上昇し，またablationによる弁や周囲の組織障害も大きくな

Presented by Medical*Online

る可能性が考えられる．

結　語

Radiofrequency を使用した純型肺動脈閉鎖症の治療としては本例は本邦における第1例である．本方法を施行するに当たっては，前述のように症例を選択する必要があるが，条件を満足した症例に対しては効果が期待出来ると考えられ，今後新しい治療法として期待される．

References

1) Hanley FL, Sade RM, Blackstone EH, Kirklin JW, Freedom RM, Nanda NC: Outcomes in neonatal pulmonary atresia with intact ventricular septum. J Thorac Cardiovasc Surg 1993; 105: 406—427
2) Giglia TM, Mandell VS, Connor AR, Maver JE, Lock JE: Diagnosis and management of right ventricle-dependent coronary circulation in pulmonary atresia with intact ventricular septum. Circulation 1992: 86: 1516—1528
3) Leung MP, Mol C, Lee J, Lo RNS, Cheung H, Chiu C: Management evolution of pulmonary atresia and intact ventricular septum. Am J Cardiol 1993; 71: 1331—1336
4) Parsons JM, Rees MR, Gibbs JL: Percutaneous laser valvotomy with balloon dilation of the pulmonary valve as primary treatment for pulmonary atresia. Br Heart J 1991; 66: 36—38
5) Qureshi SA, Rosenthal E, Tynan M, Anios R, Baker EJ: Transcatheter laser-assisted balloon pulmonary valve dilation in pulmonary valve atresia. Am J Carddiol 1991; 61: 428—431
6) Rosenthal E, Qureshi SA, Chan KC, Martin RP, Skehan DJ, Jordan SC, Tynab M: Radiofrequency-assisted balloon dilation in patients with pulmonary valve atresia and an intact ventricular septum. Br Heart J 1993; 69: 347—351
7) Freedom RM: Pulmonary Atresia with Intact Ventricular Septum. New York, Futura Publishing, 1989, pp63—74

Balloon Dilatation of the Pulmonary Valve in Patient with Pulmonary Atresia and Intact Ventricular Septum Using a Radiofrequency Catheter

Kanoko Hashino, Teiji Akagi, Yasuki Maeno, Masahiro Ishii, Teruhiro Kawano, Tetsu Sugimura, Osamu Inoue and Hirohisa Kato

Department of Pediatrics, kurume University

Using a commerically available radiofrequency catheter, we have succeeded the percutaneous valvotomy of an imperforate pulmonary valve and consecutive balloon dilatation in a baby with pulmonary atresia and intact ventricular septum. After the procedures right ventricular systolic pressure had fallen down from 125 mmHg to 65 mmHg, and right ventricular angiography demonstrated the anterograde blood flow into the pulmonary arteries. Doppler echocardiography did not demonstrated the restenosis across the pulmonary valve 1 year after the procedure. Although our technique has some tecnhical limitation, can use a commercially available equipments and may become a new strategy in this disease.

Presented by Medical*Online