日本小児循環器学会雑誌　14巻3号　402～412頁（1998年）

# 本邦における小児期 Isolated noncompaction of the ventricular myocardium の臨床像—全国調査結果—

（平成10年1月31日受付）
（平成10年5月11日受理）

富山医科薬科大学小児科[1]，国立循環器病センター[2]，久留米大学[3]，千葉大学[4]，松山赤十字病院[5]，茨城県立こども病院[6]，大分医科大学[7]，大阪大学[8]，済生会山口総合病院[9]，近畿大学[10]，榊原記念病院[11]，社会保険広島記念病院[12]，群馬県立小児医療センター[13]，聖隷浜松病院[14]，宮崎医科大学[15]，東京女子医科大学[16]

市田　蕗子[1]　篠崎健太郎[1]　浜道　裕二[1]　上勢敬一郎[1]
橋本　郁夫[1]　津幡　眞一[1]　宮崎あゆみ[1]　宮脇　利男[1]
小野　安生[2]　神谷　哲郎[2]　赤木　禎治[3]　浜田　洋通[4]
広瀬　修[5]　磯部　剛志[6]　古城　昌展[7]　黒飛　俊二[8]
三戸　博志[9]　三宅　俊治[10]　村上　保夫[11]　西　猛[12]
篠原　真[13]　瀬口　正史[14]　田代慎二郎[15]　富松　宏文[16]

**key words**：Isolated noncompaction of the ventricular myocardium，孤立性心筋緻密化障害，心筋緻密層形成不全，胎児心筋遺残

## 要　旨

Isolated noncompaction of the ventricular myocardium（INVM）は，心室の過剰な網目状の肉柱形成と深い間隙を形態的特徴とした稀な疾患であるが，その臨床像には不明が点が多く，アンケートによる全国調査を行った．16施設より27例（発見時年齢は平均4歳10カ月）のINVMが報告された．6例は初診時何らかの症状が認められているが，多くは無症状であり学校心臓検診等で偶然に発見されている．多くの症例で経過とともに左室収縮性は低下し，5年以上の経過観察例では12/15例（80%），10年以上では8/9例（89%）で著しい左心機能低下が認められた．2例は心不全のため死亡し，1例は心移植待期中である．不整脈の合併は，13例と高率に認められた．心臓カテーテル検査は18例に施行され，16例で左室収縮性の低下（LVEF＝24～62%），15例で左室拡張末期圧の上昇（12～34mmHg）を認めたが，左室拡張末期容積が正常の130%以上の症例は4例のみで，著しい拡大を示すものは少なく，他の拡張型心筋症と異なる点と思われた．5例に肺高血圧（mPAP＝28～75mmHg）を認めた．12例に家族歴（6組の兄弟例）を認め，内2家系に濃厚な家族内集積を認めた．本邦におけるINVMは，新生児期に心内膜線維弾性症と診断されているものから，不整脈で発症しているものまで，その臨床像は多彩であった．欧米に比べ，学校心臓検診等で偶然発見されることが多く，半数では心機能も正常であるが，経過とともに心機能低下は進行し，予後不良の疾患と思われた．

## はじめに

Isolated noncompaction of the ventricular myocardium（INVM）は，左心室壁の過剰な網目状の肉柱形成と深い間隙を形態的特徴とし，稀に心室中隔や右室にも認められる心筋症であり，欧米ではunclassified cardiomyopathyの一つとして位置付けられている[1]．最重症例は，新生児期に心不全のため死亡し，

別刷請求先：（〒930-0194）富山市杉谷2630
富山医科薬科大学小児科　市田　蕗子

Presented by Medical*Online

心移植の対象になっている疾患である．胎生初期においては，心室心筋は心筋線維が粗な網目状の肉柱を形成しスポンジ状で，そのほとんどが肉柱形成とジヌソイドから成り，心筋への血液供給もこの肉柱間隙とジヌソイドから行われている．正常の胎児心筋の発達過程では，次第にこの網目状の肉柱や深い間隙が消失し，緻密な心筋構造になり，同時に冠動脈からの血液供給が主体になっていく[2)3)]．肺動脈閉鎖や大動脈弁狭窄などの先天性心疾患があり高い心室圧が持続する場合に，この胎児心筋が緻密化してゆく過程が障害され，スポンジ状の胎児心筋が遺残してみられることがある[4)~8)]．しかし，これらの心奇形を伴わない単独例であるINVMは稀であり，これまで欧米の報告例は20数例に満たなかった[9)~16)]．しかし，最近のRitterらの報告では[17)]，心不全症状の有無に関わらず，成人の心エコー施行例の0.05%に認められたとあり，この疾患が見逃されている例が多数あることを強調している．本邦では著者らの報告以来，同様の症例を経験したが，診断に苦慮していたと言う意見が多数寄せられ，また報告も散見されるようになった[18)~22)]．このため，我が国におけるINVMの臨床像を明らかにする目的で，小児循環器科を有する施設を中心にアンケートによる全国調査を試みた．

## 対象と方法

全国の小児循環器科を有する150施設にアンケートを送り，INVMに関する調査を行った．調査期間は，1996年10月から11月までである．アンケートの内容は，1）初発症状あるいは，発見の動機，2）既往歴および家族歴，3）経過観察期間と臨床経過(特に，心不全症状，不整脈，塞栓症合併の有無)，4）運動発達遅延の有無や，前額突出，耳介低位付着，斜視，高口蓋，小顎症等顔貌の異常の有無，5）心電図所見，6）心エコー所見（網目状肉柱形成の局在，左室拡大と収縮性低下の有無，その他の異常所見，経過上見られた心エコー所見の変化），7）心臓カテーテル検査と心室造影の所見，8）心筋生検の所見，9）MRI，CT，心筋シンチ等画像診断の所見，10）INVMと診断される以前の診断名である．

診断は，心エコー上の特徴的な形態所見，すなわち心筋壁のスポンジ状の著しい肉柱形成と深い間隙に基づき，右室や左室の流出路狭窄や左冠状動脈肺動脈起始症など原因となる先天性心疾患の合併のないものとした．INVMの報告施設には，心エコーのビデオ収録された画像あるいは写真の送付を求め，筆者（F.I.）が再度所見の確認を行い，診断を確定した．

## 結　果

調査期間中（1996年10月から11月30日まで）およびその後の追加例を含め，16施設より27例のINVMが報告された．発見時年齢は平均4歳10カ月（生後1週より15歳），男女比は15：12，経過観察期間は，最長17年まで平均6年8カ月である(表1)．また，疑い例として報告された軽度の肉柱形成が認められた2例は，今回の対象からは除外した．

1）初発症状，発見の動機

6例では，初診時に多呼吸や呼吸困難，動悸等何らかの症状が認められているが，多くは無症状であり，学校心臓検診での心電図異常（9例）や心雑音（7例），家族の検索（3例）や術前検査（2例）で偶然に発見されている．症状の有無に関わらず，不整脈で発見されているものは4例あり，心房細動，心室性期外収縮，2度房室ブロック，上室性頻拍が各々1例と多彩であった．症例5と17に各々失神と痙攣を認めているが，塞栓による神経症状は否定的である．

発見時の年齢は，新生児期3例，乳児期4例，幼児期8例，学童期12例であった．新生児期の発症例のうち，症例1と2は一卵性双胎で，心電図異常で発見され，心機能低下はあるが臨床的に心不全徴候は認められず経過している．症例3は，新生児期に腸回転異常の手術を受けた際に，心拡大と心機能低下を発見され，心内膜線維弾性症と診断され，強心剤と利尿剤による治療を開始された．

2）初回の診断名

初回の診断名は，拡張型心筋症(10例)，肥大型心筋症（4例），肥大型心筋症拡張相（3例），心尖部肥大型心筋症（1例），心内膜線維弾性症（3例），拘束型心筋症（1例），心筋炎（1例），心室性期外収縮（1例）と多彩であり，最近の3例のみが初回よりINVMと診断されていた．初回の診断名は肥大型心筋症で，精査後に拡張型心筋症と診断する等，何度か診断名が変わっている例も多く，症例3，4のように，心室の荒い肉柱形成には気付いていたが，INVMと診断するまでには長い時間を要し，数回の心エコー検査の後に漸く診断している症例も多かった．

3）心電図所見

心電図異常は22例（88%）に認められたが，特異性に乏しく，ST-T異常(14例)，左軸偏位(4例)，完全右脚ブロック（3例），QS pattern in V1（2例），完全左脚ブロック（1例），左室肥大（1例），心房細動

Presented by Medical*Online

表1　27報告例の臨床像

| 症例 | 発見時年齢(歳) | 性別 | 発見の動機 | 家族歴 | 合併症 | 経過観察期間(年) | 臨床経過 |
|---|---|---|---|---|---|---|---|
| 1 | 新生児期 | 女 | 心電図異常 | 妹，父，祖父 | 顔貌異常，発達遅滞 | 4 | DSF |
| 2 | 新生児期 | 女 | 心電図異常 | 姉，父，祖父 | 顔貌異常，発達遅滞 | 4 | DSF |
| 3 | 新生児期 | 男 | 術前検査 | 弟 | 顔貌異常，発達遅滞 | 13 | DSF |
| 4 | 12 | 男 | 心電図異常 | 兄 | 顔貌異常，発達遅滞 | 5 | DS&DF |
| 5 | 2 | 女 | 呼吸困難，失神 | 弟，従姉妹 | — | 17 | DS&DF, PVC |
| 6 | 10 | 男 | 家族の検索 | 姉，従姉妹 | — | 7 | DSF, PVC |
| 7 | 6 | 女 | 心電図異常 | 姉，従姉妹 | — | 12 | DSF, PVC |
| 8 | 13 | 女 | 家族の検索 | 妹，従姉弟 | — | 3 | DSF |
| 9 | 3 | 女 | 不整脈 | 姉 | — | 4 | III AV block |
| 10 | 9 | 女 | 動悸 | 妹 | — | 1 | PVC |
| 11 | 12 | 男 | 心電図異常 | 兄 | — | 3 | PVC |
| 12 | 12 | 男 | 家族の検索 | 弟 | — | 1 | |
| 13 | 0.2 | 女 | 心雑音 | — | 顔貌異常 | 11 | DSF，肺高血圧 |
| 14 | 0.2 | 女 | 上室性頻拍 | — | — | 6 | |
| 15 | 0.4 | 男 | 心房細動 | — | 顔貌異常，発達遅滞 | 2 | |
| 16 | 0.8 | 女 | 心雑音 | — | 側弯 | 7 | DSF |
| 17 | 2.8 | 男 | 心電図異常 | 兄(拘束型心筋症) | 顔貌異常 | 0.2 | DSF, PVC |
| 18 | 2.9 | 男 | 多呼吸 | — | 白内障 | 8 | DSF |
| 19 | 3 | 女 | 心雑音 | — | — | 8 | |
| 20 | 4 | 男 | 心雑音 | — | — | 4 | |
| 21 | 5 | 男 | 心雑音 | — | 口蓋裂 | 10 | PVC |
| 22 | 5 | 男 | 心雑音 | — | — | 13 | DS&DF，死亡 |
| 23 | 6 | 男 | 心電図異常 | — | — | 17 | |
| 24 | 7 | 男 | 心電図異常 | — | — | 12 | DSF |
| 25 | 12 | 女 | 心電図異常 | 父(肥大型心筋症) | — | 10 | DS&DF |
| 26 | 12 | 男 | 呼吸困難 | — | — | 1 | DS&DF，死亡 |
| 27 | 15 | 男 | 心雑音 | — | — | 0.3 | |

WPW：Wolff-Parkinson-White(WPW)症候群，DSF：左室収縮性低下，DS&DF：左室収縮性及び拡張能低下，PVC：心室性期外収縮

(1例)である．また，WPW症候群が高率(4例)に認められた．経過中，不整脈は13例に認められ，心室性期外収縮7例，WPW症候群に伴う上室性頻拍2例，心房細動1例，2度房室ブロック1例，完全房室ブロック1例であった(表2)．

4) 心エコー所見

診断の根拠となった網目状の肉柱形成と深い間隙の局在は，心尖部11例，心尖部から後壁8例，左室全体5例，左室全体および右室3例に認められた．心尖部に限局するものでは，Mモードエコー上，乳頭筋レベルでの左室収縮性は保たれているものが多かったが(表2)，肉柱形成部位の左室壁の収縮性は一般的に低下していた．心尖部肥大型心筋症と異なり，カラードプラーでは，網目状の肉柱間の深い間隙に血流が出入りする様子が観察された(図1)．また，症例3では，肉柱形成の一部にエコー輝度の高い部分もあり血栓の付着が疑われる所見も観察されている[18]．初診時の心エコー上13例(48%)では左室収縮性の低下が認められ，多くの症例で経過とともに左室収縮性は低下し，5年以上の経過観察例では12/15例(80%)，10年以上では8/9例(89%)で著しい左心機能低下が認められた．肉柱形成の範囲が左室全体におよぶほど，また右室にも認められる例では心機能の低下が著しい傾向にあった．また，6例では，左室流入波形のE/A比より，拡張能の低下が疑われた．

5) 心臓カテーテル検査

心臓は18例に施行され，16例で左室収縮性の低下(LVEF＝24～62%)，15例で左室拡張末期圧の上昇(12～34mmHg)，5例に肺高血圧(mPAP＝28～70 mmHg)を認めた．しかし，左室拡張末期容積が正常の130%以上の症例は4例のみで，著しい拡大を示すものは少なく(平均97%)，他の拡張型心筋症とは異なる点と思われた(表3)．最も予後のわるい3例(症例5，22，26)では，心臓カテーテル検査上，左室拡張末期

Presented by Medical*Online

表2　心電図および心エコー所見

| 症例 | 心電図所見 | 不整脈 | 網目状肉柱形成の局在 | 左室拡大 | 左室駆出率 |
|---|---|---|---|---|---|
| 1 | 陰性T波(II, III, aVf, V5-6) | | 左室壁全体 | − | 63% |
| 2 | 陰性T波(II, III, aVf, V5-6) | | 左室壁全体 | − | 60% |
| 3 | 左軸偏位，平低T波(II, III, aVf) | | 左室心尖部，後壁 | − | 77% |
| 4 | 左軸偏位，QS波(V1-2)，平低T波(II, III, aVf) | | 左室心尖部，後壁 | + | 63% |
| 5 | 両室肥大，平坦T波 | 心室性期外収縮 | 左室心尖部 | − | 56% |
| 6 | 左軸偏位 | 心室性期外収縮 | 左室壁全体 | + | 64% |
| 7 | 左房負荷 | 心室性期外収縮 | 左室心尖部 | + | 52% |
| 8 | 正常 | | 左室心尖部 | − | 正常 |
| 9 | 左室肥大 | II度AVブロック | 左室心尖部，後壁 | − | 75% |
| 10 | ST低下(V6) | 心室性期外収縮 | 左室心尖部，後壁 | − | 80% |
| 11 | 左軸偏位，陰性T波(V5-6) | 心室性期外収縮 | 左室心尖部 | + | 67% |
| 12 | 正常 | | 左室心尖部 | − | 75% |
| 13 | WPW症候群 | 上室性頻拍 | 左室心尖部 | − | 66% |
| 14 | WPW症候群，陰性T波(III, aVf) | 上室性頻拍 | 左室心尖部，後壁 | + | 41% |
| 15 | 左軸偏位，右房負荷，右室肥大，心房細動 | 心房細動 | 左室壁全体，右室 | + | 49% |
| 16 | 不完全右脚ブロック，陰性T波(aVf, V5-6) | II度AVブロック | 左室壁全体 | − | 低下 |
| 17 | 完全左脚ブロック | 心室性期外収縮 | 左室心尖部 | + | 44% |
| 18 | WPW症候群 | | 左室心尖部，後壁 | + | 55% |
| 19 | ST上昇 | | 左室心尖部 | − | 74% |
| 20 | WPW症候群 | | 左室心尖部 | − | 低下 |
| 21 | 心室性期外収縮 | 心室性期外収縮 | 左室心尖部 | − | 正常 |
| 22 | 左軸偏位，左房負荷，完全右脚ブロック | III度AVブロック | 左室心尖部 | − | 75% |
| 23 | ST低下，陰性T波(II, III, aVf, V5-6) | | 左室心尖部，後壁 | − | 72% |
| 24 | 不完全右脚ブロック | | 左室と右室心尖部 | − | 66% |
| 25 | ST低下，陰性T波(II, III, aVf, V4-6) | | 左室心尖部，後壁 | + | 正常 |
| 26 | 両室肥大，両房負荷，陰性T波(II, III, aVf) | | 左室と右室心尖部 | − | 40% |
| 27 | 洞性徐脈 | | 左室心尖部，後壁，右室 | − | 63% |

圧の著しい上昇（23，30，34mmHg）と肺高血圧（27，43，75mmHg），小さい左室容積（正常の72，75，91%）が特徴的で，拘束型の血行動態に類似する所見であった．左室造影では，著しい肉柱形成と拡張期における深い間隙への造影剤の貯留が特徴的で，多くの例で，肉柱形成部位の収縮性は低下していた（図2）．一例では，左室に憩室形成が認められている．

6）心筋生検の所見

心筋生検は12例で施行され，間質の線維化が8例，心内膜の肥厚3例，心内膜下の弾性線維の増加3例，心筋細胞肥大2例，心筋細胞の大小不同2例，分枝や配列の異常3例，壁在血栓1例で，非特異的な変化が主体であった（図3）．

7）心筋シンチ，MRI，CT等画像診断の所見

$Tl^{201}$心筋シンチは14例で施行され，心エコーで緻密化障害が認められた部位に相当し血流低下が認められたものが9例で，5例では異常所見は認められなかった．MRIは11例で施行され，心室壁の肥厚や網目状の肉柱形成が描出されるものもあった．4例で超高速CTが施行され，early defectとlate enhancementの存在から，心筋虚血や線維化などの組織変化が推測された（図4）．

8）家族歴

12例に家族歴（症例1～12，6組の兄弟例）を認め，内2家系に濃厚な家族内集積を認めた．症例1と2は一卵性双胎の姉妹例で，父と祖父が同様の心エコー所見を有している．症例5と6は姉弟，症例7と8は姉妹であり，しかもこの2組は従兄弟同士であり，症例7と8の父は心エコー上心尖部に限局した網目状の肉柱形成が疑われている．症例3と4，症例9と10および症例11と12は兄弟例で，他に家族歴は認められていない．全体的に一定した遺伝形式は明らかではない．

他の心筋症の家族歴を有するものは症例17と25で，各々兄に拘束型心筋症，父に肥大型心筋症が認められている．

9）顔貌異常と運動発達遅滞

9例では，前顎突出，斜視，高口蓋，口蓋裂，小顎症，鞍鼻，内眼角贅皮，耳介低位付着，小顎症等の顔

Presented by Medical*Online

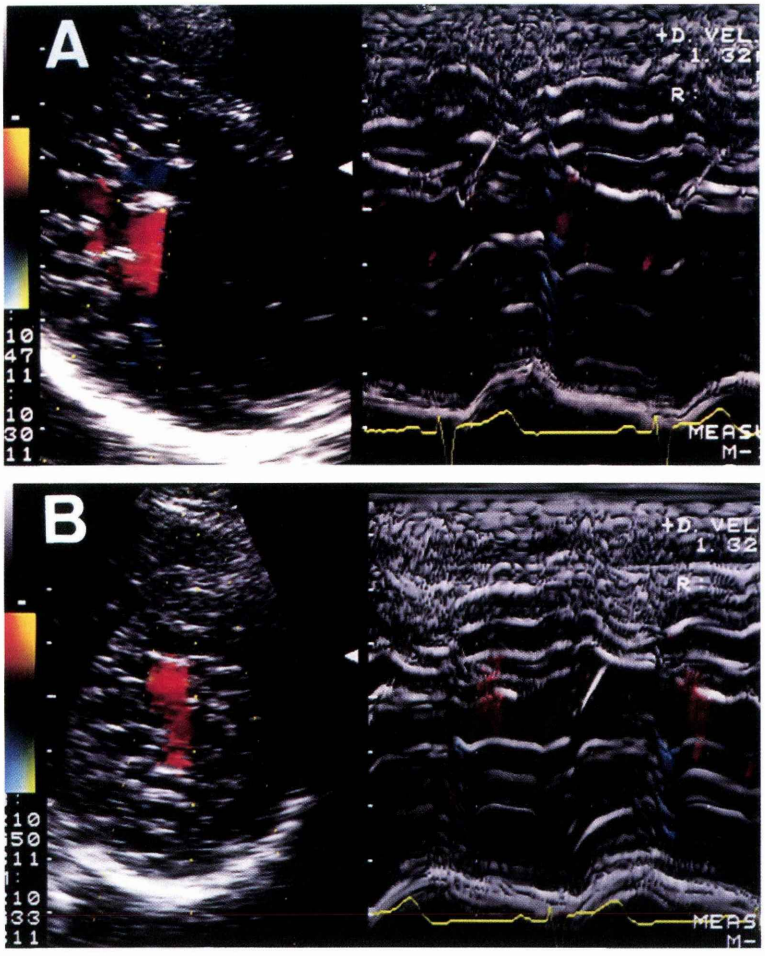


図1　特徴的なINVMの心エコーカラードプラー所見（症例4）．
A：左室長軸断面，M-モード心エコー，B：短軸断面（心尖部），M-モード心エコー．
心尖部を中心に著明な肉柱形成と深い間隙に出入りする血流が認められる．

貌異常が認められ，1例では白内障を合併していた．また，合併症として，鼠径ヘルニアは2例，十二指腸閉鎖，腸回転異常，趾の変形，側弯は各々1例に認められた．6例では軽度の運動発達遅滞が認められた．

10）臨床経過

経過上，心エコー検査で左室収縮能と拡張能の低下を各々16例と6例に認めた．しかし，多くの症例は，無症状で，無治療のまま経過している．心不全に対する治療は8例で施行され，ジゴキシン，利尿剤，ACE阻害剤，血管拡張剤が投与されている．5例では，上室性頻拍，心室性期外収縮，2度房室ブロックや心房細動に対し，抗不整脈薬が投与されていた．完全房室ブロックの1例では，ペースメーカーの植え込みが行われている．壁在血栓形成予防の目的で，2例では抗凝固療法が施行されている．

両心室に著しい肉柱形成が認められた3例中2例は肺梗塞を合併し，発見より各々1年と13年後に心不全のため死亡している（症例22，26）．全身性の梗塞は認められていない．他の1例は，重篤な左心不全のため心移植待期中である（症例5）．この最も予後のわるい3例では，心臓カテーテル検査上，拘束型の血行動態に類似する所見であった．

## 考　案

1）我が国における臨床像の特徴

今回の調査では，新生児期に心内膜線維弾性症と診断されているものから，長期間に渡り無症状で経過し

Presented by Medical*Online

ているもの，不整脈で発症しているものなど，INVMの臨床像は多岐にわたっていた．特に不整脈の合併は高率であり，しかも心室性不整脈のみならず，多種の不整脈が認められた．また，WPW症候群の合併頻度は明らかに高いが，これまでの欧米からの報告にはWPW症候群との合併例に関する記載は認められない．肥大型心筋症とWPW症候群の合併頻度が高いことは古くから知られているが，最近では家族性肥大型心筋症とWPW症候群の合併例も報告され[23]，しかも責任遺伝子の一つが7番染色体上(7q3)にあることも明らかになっている[24]．WPW症候群との合併頻度が高いことは，後述する遺伝学的側面からも，極めて興味深い事実である．

表3　心臓カテーテル検査

| 症例 | 左室拡張末期容積 (%of normal) | 左室駆出率 | 左室拡張末期圧 (mmHg) | 平均肺動脈圧 (mmHg) |
|---|---|---|---|---|
| 3 | 109% | 44% | 9 | 23 |
| 4 | 129% | 55% | 14 | 16 |
| 5 | 91% | 54% | 30 | 43 |
| 7 | 89% | 54% | 22 | 17 |
| 6 | 120% | 33% | 17 | 15 |
| 9 | 122% | 68% | 16 | 17 |
| 10 | 73% | 61% | 15 | 20 |
| 11 | 132% | 58% | 8 | 12 |
| 13 | 85% | 24% | 16 | 35 |
| 14 | 162% | 47% | 22 | ND |
| 16 | 230% | 62% | 12 | 17 |
| 17 | 152% | 47% | 12 | 20 |
| 19 | 125% | 60% | 7 | 18 |
| 21 | 99% | 60% | 18 | 23 |
| 22 | 75% | 46% | 23 | 27 |
| 23 | 80% | 56% | 20 | 28 |
| 24 | 96% | 65% | 12 | 15 |
| 26 | 72% | 45% | 34 | 75 |

ND：未施行．

欧米の報告では，家族の検索のため無症状で発見された場合を除いてほとんどの症例で心不全症状を認めている[9)~17)]．これに対し我が国の全国調査の結果では，27例中6例でのみ不整脈や心不全症状が認められているが，多くは無症状であり学校心臓検診や術前検査等で偶然発見されている．これは，我が国における充実した学校心臓検診の成果により，他の心筋症同様無症状の内に発見されているためと思われる．

欧米の報告では，初発年齢は新生児期から62歳まで，約1/3は小児期であり，無症状で長い間経過するものもあるが一般的には予後は不良であり，心移植の対象疾患になっている[9)~17)]．Oechslinらの報告では，15例中6例が死亡し，2例で心移植を施行[13)]，Ritterらの報告では，18例中6例が死亡し，2例で心移植を施行されている[17)]．我が国の全国調査では，小児循環器科を対象としたため発見時年齢は新生児期から15歳（平均4歳10カ月）までであるが他に診断のついていない成人例も多数存在するものと思われる[20)]．また，発見が早いためか，経過観察期間は最長17年，平均6年10カ月と欧

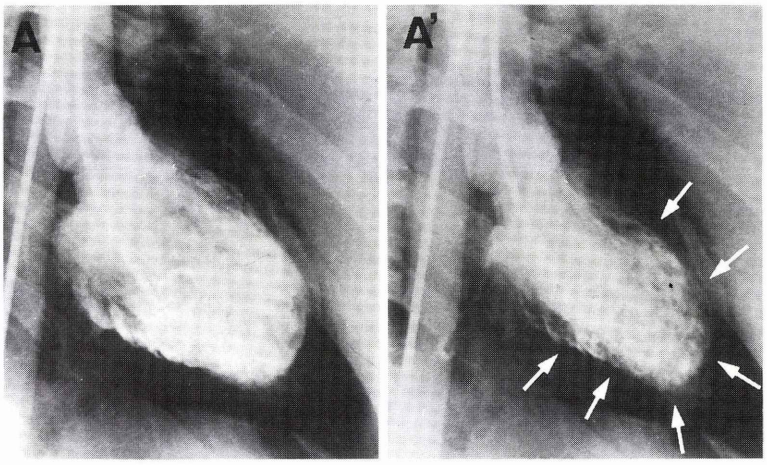


図2　特徴的なINVMの左室造影所見（症例3）．
A：左室拡張末期像，A'：収縮末期像．心尖部に拡張期には網目状の陰影欠損が，収縮期には深い間隙への造影剤の貯留が認められ(白矢印)，特に肉柱形成部の収縮性は低下している．

Presented by Medical*Online

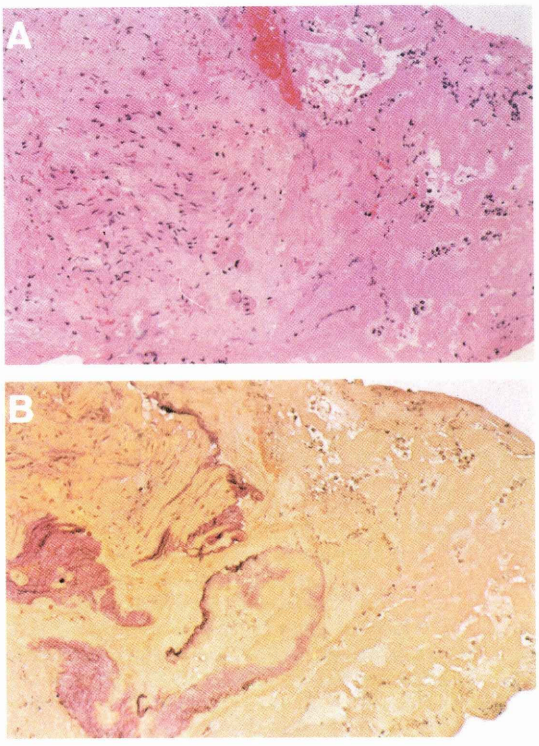


図3　心筋生検組織像.
A：症例の右室側心室中隔心筋生検組織像，ヘマトキシリンエオジン染色，弱拡像．心内膜側に比較的新しい血栓が付着し，心内膜の肥厚と，心内膜下の線維化を認め，心筋細胞は肥大し，大小不同である．B：エラスチカワンギーソン染色，弱拡像．不規則な弾性線維の増生が認められる．

米に比べて長く，長期にわたり無症状で経過しているものもあるが，一般的に長期予後は不良で，ほとんどの症例で次第に左室収縮能と拡張能の低下を認め，重篤な不整脈の合併も認められた．また，欧米の報告では，心不全の他に，塞栓症による神経症状や不整脈での発症も多く，このため診断までに時間を要している例が多い[11)13)17)]．我が国の報告例では，塞栓症は死亡例の2例に肺梗塞が認められているが，他に塞栓症による神経症状で発症したものはなかった．しかし，今後，成人例の報告が増えるに従い，塞栓症による発症も多く報告されることと思われる．収縮力の低下している網目状の肉柱の間に血栓が形成されやすく，他の拡張型心筋症に比べ脳塞栓など全身の塞栓症や肺梗塞を合併する危険性が高く，予防的な抗凝固療法が必要と思われる．

2）血行動態の特徴

血行動態の特徴は心収縮力の低下と言われているが，欧米の報告では多数例における詳細な血行動態の検討をした報告は認められず，比較できない．今回の報告例では，心臓カテーテル検査上は，左室収縮性の低下の他に，左室拡張末期圧の上昇と肺高血圧が認められるものの，左室拡張末期容積が著しく増大している例は少なく，血行動態上，他の拡張型心筋症とは異なっている．特に，死亡例2例と心移植待機中の1例では，心臓カテーテル検査上，左室拡張末期圧の著しい上昇と肺高血圧，小さい左室容積が特徴的で，拘束型心筋症に類似した血行動態を呈している．欧米でも拘束型心筋症の血行動態を呈した症例が報告されている[15)]．肥大型心筋症が拡張相に移行するがごとく，INVMも経過上，拡張型心筋症から拘束型心筋症様の血行動態へ移行するものがあるのかも知れない．

INVMにおいて心収縮力が低下する機序は不明であるが，著明な肉柱形成のために心内膜面や肉柱間隙からの血液供給が障害され，心内膜下の心筋虚血を引き起こすと推論されている[6)]．組織学的に認められる心内膜下と肉柱間隙の線維化は，これを裏付けるものと思われる．また，心筋シンチにおける肉柱形成部位の心筋虚血の所見や，超高速CTにおける心筋虚血や線維化が疑われる所見もまた，これを裏付ける根拠となろう．網目状の肉柱形成の左室壁に占める割合が大きいほど心機能低下は著明で，死亡2例では左室のみならず両心室に病変が認められた．また，複雑な網目状の肉柱構造が心室の拡張障害をもたらし，進行例では拘束型の血行動態を呈したものと思われる．

また，高率にしかも多種の不整脈が認められているが，その原因は不明である．心室壁の組織学的変化が進行すれば，高率に心室性不整脈が惹起されることも理解できるが，心機能の低下のない例で，不整脈で発症している例もあることから，これだけでは説明が付かない．

3）診断上の問題点

最も問題となる点は，INVMの診断の根拠である．これまでの報告では，心エコーなど画像診断により，心室壁の著明な肉柱形成と深く切れ込んだ間隙の特徴的所見により診断され，剖検により確認されている．さらに，最近Ritterらは，図1に見られるようなカラードプラ上網目状の肉柱形成の間隙に血流が出入りする所見と，肉柱形成が心尖部あるいは後壁といった心室壁の1segment以上に存在することを条件としている[17)]．実際には，心室壁のごく一部に限局してみられ

Presented by Medical*Online

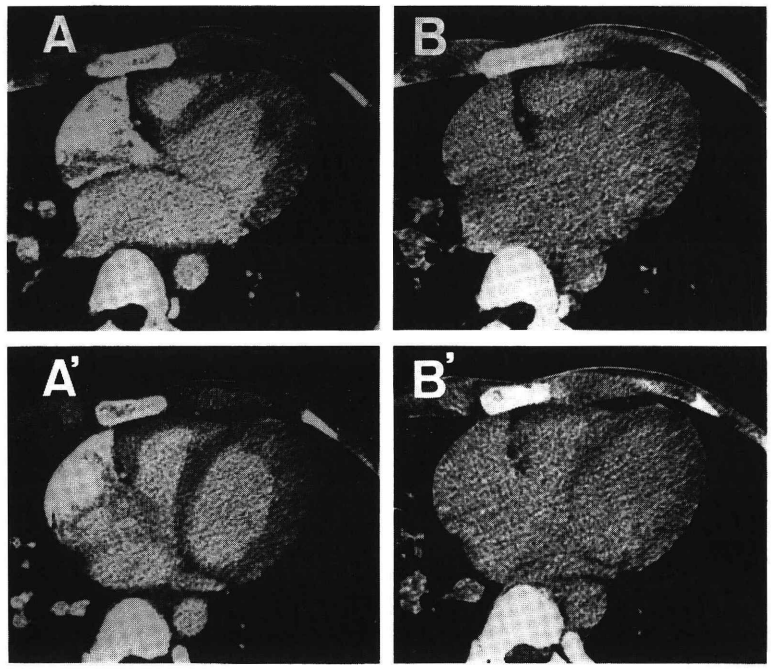


図4　超高速CT所見（症例5）.
A, A'：体軸横断面における造影早期像, B, B'：同断面における後期像. 心尖部を中心とした肉柱形成があり, この部位に相当して, 造影早期像での early defect と後期像における late enhancement が認められ, 心筋虚血や線維化などの組織変化が推測される.

る場合や, 肉柱形成が軽度である軽症例も存在する. しかし, 正常では胎生初期以降に網目状の肉柱形成が遺残することは極めて稀であり, Dusek らは胎児剖検例36例中, 体重300g 以下の3例にのみ認められたと報告している[5]. また, Boyd らは474例の正常心臓の剖検結果より, 2mm 以上の高さの肉柱は正常左室には3本以下しか存在しないと報告している[25]. 軽症例では Chin らが提唱するように, 心エコー上緻密筋層が左室壁厚に占める割合を定量評価することも診断の一助となるだろう[11]. 軽症例の位置付けと経過観察の必要性に関しては, 今後症例を積み重ねて検討してゆく必要があろう. さらに, 拡張型心筋症でも, 心尖部から下壁に網目状の肉柱形成が認められることがあり[17], このような例では画像診断のみでは区別が付かない場合があり, このような移行例の位置付けもまた, 今後の課題であろう.

今回の調査でも, 網目状の肉柱形成は心尖部を中心に全体に及ぶ場合も多いが, 心尖部に限局した例では, 僧帽弁レベルでは明らかではないことがある. 日常診療で心エコー検査を施行しているものであれば, 特徴的な所見から診断は比較的容易であるが, 心尖部までの観察が不十分な場合には見逃す可能性は大きい.

4) 遺伝学的側面

最近, Bleyl らは, 新生児期発症 INVM の重症例の一家系を調べた結果, 責任遺伝子は X 染色体に連鎖する事を発見し, さらに責任遺伝子は Barth 症候群の原因遺伝子座に近い Xq28に位置すること (G4.5) を発見した[26)27)]. Barth 症候群は, 心筋症および骨格筋異常, 低身長および白血球減少を主徴とする遺伝性疾患であり, すでに遺伝子異常が発見されている (Xq28, G4.5)[28]. また, Barth 症候群の他に, X 染色体性の心内膜線維弾性症や新生児期拡張型心筋症でもこの Xq28, G4.5の異常が発見されている[29]. INVM の症例の中には Barth 症候群の臨床的な特徴を備えるものもあり[26], 心筋症の病変の主体とする Barth 症候群の一つの varient である可能性も論じられている[27]. INVM の小児例では, 運動発達遅延や顔貌異常を伴う例もあり, Barth 症候群等何らかの症候群に近い疾患である可能性もある. しかし, 症例3, 4の兄弟例で遺伝子解析を施行したところ, Xq28, G4.5の異常は認

Presented by Medical*Online

められなかった．また，我が国の報告例においては，濃厚な家族内集積が認められた2家系では，ほとんどが女児で，X染色体の遺伝形式は考えにくく，すべての症例を単一の遺伝形式で説明できない．INVMもまた，QT延長症候群のように複数の遺伝子異常が存在し，複数の遺伝形式をとる可能性がある．同一家系に肥大型心筋症や拘束型心筋症など他の心筋症も認められていることも，この疾患における原因の多様性を物語るものかも知れない．

他に，動物実験では，レチノイン酸のレセプターであるRXRa欠損マウスでは，種々の心奇形の他に，心筋の肉柱構造の形成異常を伴うことが報告されている[30]．また，neuregulinの欠損マウスでは心筋の肉柱構造と神経系の発達に異常をきたすことが報告されている[31]．いずれも，人間での異常は確認されていないが，INVMにおける胎児心筋の緻密化障害に何らかの関連を有する可能性もあり，今後の研究に期待される．

## むすび

本邦におけるINVMは学校心臓検診等で偶然発見されることが多く，初診時半数では心機能も正常であり，これまでの欧米の報告とは異なっている．しかし，ほとんどの例で，経過とともに心機能低下は進行し，重症例では拘束型の血行動態を呈するものもあり，予後不良の疾患と思われた．また，新生児期に心内膜線維弾性症と診断されたものから，多種の不整脈で発症するものまで，その臨床像は多岐にわたっている．わが国ではこれまで稀であったが，見逃している可能性もあり，心不全を呈した症例や，学校心臓検診で心電図異常や不整脈を指摘された場合には，心エコーによる心尖部までの十分な観察が重要である．血行動態や臨床像は極めて多彩であるが，高率に家族内集積を認め，遺伝的背景を有する一つの疾患概念であると思われた．

本稿の要旨は，第2回世界心臓病学・心臓外科学会（1997年5月，ハワイ），ならびに第33回日本小児循環器学会（1997年7月，京都）にて報告した．

## 文　献

1) Richardson P, McKenna W, Bristow M, Maisch B, Mautner B, O'Connell J, Olsen E, Thiene G, Goodwin J, Gyarfas I, Martin I, Nordet P: Report of the 1995 world health organization/international society and federation of cardiomyopathy task force on the definition and classification of cardiomyopathies. Circulation 1996; 93: 841—842
2) Carlson BM: Patten's foundations of embryology, 5th ed, New York: McGraw Hill, 1988, pp586—627
3) Vernall DG: The human embryonic heart in the seventh week. Am J Anat 1962; 111: 17—24
4) Feldt RH, Rahimtoola SH, Davis GD, Swan HJC, Titus JL: Anomalous ventricular myocardial patterns in a child with complex congenital heart disease. Am J Cardiol 1969; 23: 732—734
5) Dusek J, Ostadal B, Duskova M: Postnatal persistence of spongy myocardium with embryonic blood supply. Arch Pathol 1975; 99: 312—317
6) Freedom RM, Patel RG, Bloom KR, Duckworth JWA, Silver MM, Dischen R, Rowe RD: Congenital absence of the pulmonary valve associated with imperforate membrane type of tricuspid atresia, right vent-ricular tensor apparatus and intact ventricular septum: a curious developmental complex. Europ J Cardiol 1979; 10: 171—196
7) Lauer RM, Fink HP, Petry EL, Dunn MI, Diehl AM: Angiographic demonstration of intramyocardial sinusoids in pulmonary-valve atresia with intact ventricular septum and hypoplastic right ventricle. N Engl J Med 1964; 271: 68—72
8) Allenby PA, Gould NS, Schwartz MF, Chiemmongkoltip P: Dysplastic cardiac development presenting as cardiomyopathy. Arch Pathol Lab Med 1988; 112: 1255—1258
9) Engberding R, Bender F: Identification of a rare congential anomaly of the myocardium by two-dimensional echocardiography: Persistence of isolated myocardial sinusoids. Am J Cardiol 1984; 53: 1733—1734
10) Jenni R, Goebel N, Tartini R, Schneider J, Arbenz U, Oelz O: Persisting myocardial sinusoids of both ventricles as an isolated anomaly: Echocardiographic, angiographic, and pathologic anatomical findings. Cardiovasc Intervent Radiol 1986; 9: 127—131
11) Chin TK, Perloff JK, Williams RG, Jue K, Mohrmann R: Isolated noncompaction of left ventricular myocardium. Circulation 1990; 82: 507—513
12) Conces DJ Jr, Ryan T, Tarver RD: Noncompaction of ventricular myocardium: CT appearance. AJR 1991; 156: 717—718
13) Oechslin E, Ritter M, Suetsch G, Schneider J, Carrel T, Jenni R: Isolated noncompaction of

Presented by Medical*Online

ventricular myocardium: A rare disorder. Circulation 1993; 8: 551—552
14) Kohl T, Villegas M, Silverman N: Isolated noncompaction of ventricular myocardium detection during fetal life. Cardiol Young 1995; 5: 187—189
15) Hook S, Ratliff NB, Rosenkranz E, Sterba R: Isolated noncompaction of the ventricular myocardium. Pediatr Cardiol 1996; 17: 43—45
16) Robida A, Hajar HA: Ventricular conduction defect in isolated noncompaction of the ventricular myocardium. Pediatr Cardiol 1996; 17: 189—191
17) Ritter M, Oechslin E, Sutsch G, Attenhofer C, Schneider J, Jenni R: Isolated noncompaction of the myocardium in adults. Mayo Clin Proc 1997; 72: 26—31
18) 市田蕗子, 篠崎健太郎, 上勢敬一郎, 浜道裕二, 橋本郁夫, 津幡眞一, 宮崎あゆみ, 宮脇利男, 岡田栄吉：独立性心筋緻密化障害の兄弟例. 日本小児科学会誌 1996; 100: 1524—1532
19) 片山久美子, 三戸博志, 近藤 修, 横山 宏：左室に著明な肉柱群を有する心筋障害の1例. 日小児会誌 1996; 100: 1645—1649
20) 磯部剛志, 星田 宏, 猪狩実穂, 佐藤秀郎, 堀米仁志：Isolated noncompaction of ventricular myocardium の一卵性双胎例. 第5回関東小児心筋疾患研究会抄録集. 1996, 10月, 東京
21) 浜道裕二, 津幡真一, 市田蕗子, 上勢敬一郎, 橋本郁夫, 宮脇利男, 神谷哲郎, 新垣義夫, 越後茂之, 山田 修, 高宮 誠, 由谷親夫, 内藤博昭：Isolated noncompaction of ventricular myocardium の家族内集積例—その clinical entity としての独立性の検討を中心に—. 日小循誌 1997; 61(Suppl I): 183
22) 石井幸子, 林 輝美, 小林さゆき, 石山英子, 三宅由美子, 秋谷かおり, 郡司桂子, 諸岡成徳：高齢者における左室心筋の Isolated noncompaction の2例. J Med Ultrasonics 1997; 24: 959—965
23) Shibata M, Yamakado T, Imanaka-Yoshida K, Isaka N, Nakano T: Familial hypertrophic cardiomyopathy with Wolff-Parkinson-White syndrome progressing to ventricular dilation. Am Heart J 1996; 131: 1223—1225
24) MacRae CA, Ghaisas N, Kass S, Donnelly S, Donnelly S, Basson CT, Watkins HC, Anan R, Thierfelder LH, McGarry K, Rowland E, McKenna WJ, Seidman JG, Seidman CE: Familial hypertrophic cardiomyopathy with Wolff-Parkinson-White syndrome maps to a locus on chromosome 7q3. J Clin Invest 1995; 96: 1216—1220
25) Boyd MT, Seward JB, Tajik AJ, Edwards WD: Frequency and location of prominent left ventricular trabeculations st autopsy in 474 normal human hearts: Implications for evaluation of mural thrombi by two-dimensional echocardiography. J Am Coll Cardiol 1987; 9: 323—326
26) Bleyl SB, Mumford BR, Thompson V, Carey JC, Pysher TJ, Chin TK, Ward K: Neonatal, lethal noncompaction of the ventricular myocardium is allelic with Barth syndrome. Am J Hum Genet 1997; 61: 868—872
27) Bleyl SB, Mumford BR, Brown-Harrison MC, Paggoto LT, Carey JC, Pysher TJ, Ward K, Chin TK: Xq28-linked noncompaction of the left ventricular myocardium: Prenatal diagnosis and pathologic analysis of affected individuals. Am J Med Genet 1997; 72: 257—265
28) Bione S, D'Adamo P, Maestrini E, Gedeon AK, Bolhuis PA, Toniolo D: A novel X-linked gene, G4.5 is responsible for Barth syndrome. Nature Genet 1996, 12: 385—389
29) D'Adamo P, Fassone L, Gedeon A, Janssen EAM, Bione S, Bolhuis PA, Barth PG, Wilson M, Haan E, Orstavik KH, Patton MA, Green AJ, Zammarchi E, Donati MA, Toniolo D: The X-linked gene G4.5 is responsible for different infantile dilated cardiomyopathies. Am J Hum Genet 1997; 61: 862—867
30) Gruber PJ, Kubalak SW, Pexieder T, Sucov HM, Evans RM, Chien KR. RXRa deficiency confers genetic susceptibility for aortic sac, conotrumcal, atrioventricular cushion, and ventricular muscle defects in mice. J Clin Invest 1996, 98: 1332—1343
31) Kramer R, Bucay N, Kane DJ, Martin LE, Tarpley JE, Theill LE: Neuregulins with an Ig-like domain are essential for mouse myocardial and neuronal development. Proc Natl Acad Sci USA 1996, 93; 4833—4838

Presented by Medical*Online

# Clinical Features of Isolated Noncompaction of the Ventricular Myocardium in Japanese Children

Fukiko Ichida[1], Kentaro Shinozaki[1], Yuji Hamamichi[1], Kei-ichiro Uese[1], Ikuo Hashimoto[1], Shin-ichi Tsubata[1], Ayumi Miyazaki[1], Toshio Miyawaki[1], Yasuo Ono[2], Tetsuro Kamiya[2], Teiji Akage[3], Hiromichi Hamada[4], Osamu Hirose[5], Takeshi Isobe[6], Masanobu Kojou[7], Shunji Kurotobi[8], Hiroshi Mito[9], Toshiharu Miyake[10], Yasuo Murakami[11], Takeshi Nishi[12], Makoto Shinohara[13], Masashi Seguchi[14], Shinjiro Tashiro[15] and Hirofumi tomimatsu[16]

Department of Pediatrics, Toyama Medical & Pharmaceutical University[1], National Cardiovascular Center[2], Kurume University[3], Chiba University[4], Matsuyama Red Cross Hospital[5], Ibaraki Children's Hospital[6], Oita Medical University[7], Osaka University[8], Saiseikai Yamaguchi General Hospital[9], Kinki University[10], Sakakibara Memorial Hospital[11], Hiroshima Municipal General Hospital[12], Gunma Children's Medical Center[13], Seirei Hamamatsu General Hospital[14], Miyazaki Medical College[15], Tokyo Women's Medical College[16]

Isolated noncompaction of ventricular myocardium (INVM) is a rare disorder characterized by an arrest of myocardial morphogenesis with excessively prominent trabecular meshword. A nation wide survey was conducted to clarify the clinical features of INVM in Japanese children. Twenty-seven patients with INVM were diagnosed by two-dimensional echocardiography, and confirmed by cardiac catheterization in 18. Ages at presentation ranged from 1 week to 15 years (mean 4.9 years), with follow-up as long as 17 years (mean 6.9 years). Although 6 patients had clinically overt signs of heart failure or arrhythmia at presention, the other patients were asymptomatic but were identified because of siblings who had INVM, heart murmur, or abnormality on screening ECG. Depressed left ventricular systolic function was observed in 13 patients (48%) at first presentation on echocardiography. The other patients showed gradually depressing LV systolic function during the follow-up period. Twelve out of 15 (80%) with the follow-up period longer than 5 years, and 8 out of 9 (89%) with that longer than 10 years had abnormal LV systolic function. Cardiac catheterization disclosed depressed LV systolic function in 16 patients (LVEF, ranged 24 to 62%), increased LV end-diastolic pressure in 15 (ranged 12 to 34 mmHg) and pulmonary hypertension in 5. However, left ventricular end-diastolic volume was normal in 14 patients (mean 97% of normal), and exceeded 130% of normal only in 4, which implies restrictive hemodynamic physology of this disease. Familial recurrence was common and present in 12 patients (44%), including 6 sets of siblings, two sets of cousins, one father and one grand father. Nine patients showed dysmorphic facial appearance characterized by prominent forehead, and 6 of them exhibited motor delay. Two patients died during the follow-up period, and one patient is thought to be a candidate for heart transplantation due to severely deteriorated LV function. INVM in Japanese children was rarely found on screening examination at asymptomatic stage, but long-term prognosis might be poor with gradually depressing LV function and restrictive hemodynamics. High frequency of familial recurrence implies that INVM is a distinctive clinical entiry with a genetic basis.

Presented by Medical*Online