日本小児循環器学会雑誌　14巻3号　413～417頁（1998年）

＜症　例＞

感染症心内膜炎より僧帽弁疣贅を発症した心奇形を伴わない1カ月児例

（平成8年10月22日受付）
（平成10年5月11日受理）

埼玉県立小児医療センター心臓外科，*現　北里大学医学部胸部外科
現　東京慈恵会医科大学心臓外科，*現　京都府立医科大学第2外科
笠原　真悟*　野村　耕司**　山岸　正明***　中村　譲

key words：新生児心内膜炎，僧帽弁疣贅，MRSA感染症，開心術

要　旨

新生児の感染性心内膜炎は正常心に起きるのが特徴的であるが，その予後は不良である．今回我々は，感染性心内膜炎より僧帽弁疣贅を発症した心奇形を伴わない1カ月児例を経験し，体外循環下に疣贅摘除術を行い良好な経過を得た．患児は双胎第2子で三尖弁閉鎖不全の診断のもと生直後当センター紹介となった．生後10日頃より熱発が続きMRSA敗血症と診断された．内科的治療により炎症反応は消退したが，心エコーにて左房内血栓，僧帽弁疣贅が残存し，生後58日目に体外循環下に僧帽弁疣贅摘除術を行った．術後経過は良好で敗血症および，菌血症の再燃を見ていない．体液免疫系の未完成な新生児期では心奇形を伴わなくとも感染症の遷延による心内膜炎の発症に注意が必要であり，炎症が消退しても残存する疣贅に対しては血栓塞栓の原因や，新たな感染の母地となる可能性があり手術治療を考慮すべきと考える．

はじめに

小児感染性心内膜炎は先天性心血管奇形やその手術後の状態，あるいは免疫不全状態に併発してくることが多く，心疾患を有しない小児に発症することは極めて稀である．今回我々は心奇形を伴わない新生児感染性心内膜炎症例に対し，乳児期早期に僧帽弁疣贅摘除術を行い術後経過良好であった症例を経験したので報告する．

症　例

症例：手術時年齢，日齢58男児．

主訴：熱発．

家族歴：特記すべきことなし．

現病歴：妊娠中は母子ともに異常なく経過し，36週4日出生体重2,680gで双胎第2子として出生した．第1子は2,110gであった．出生後酸素投与にても改善しないチアノーゼと心雑音を認め，日齢1に当センター紹介となり，新生児心筋症と三尖弁閉鎖不全症の診断で入院となった．末梢点滴ルートよりカテコラミンの持続点滴で心不全は改善し，心エコー上三尖弁閉鎖不全も軽減すると共に，右-左短絡を認めていた卵円孔の血流も消失した．入院7日目となり熱発が持続し血液培養にてメチシリン耐性ブドウ球菌（MRSA）が検出された．抗生剤使用にて内科治療中突然下肢血行障害が出現し，心臓超音波検査で僧帽弁疣贅を認め感染性心内膜炎と診断した．6週間以上の内科治療でも僧帽弁疣贅が残存し，手術適応にて当科紹介となった（Table 1）．

術前内科的治療経過：抗生物質はバンコマイシンを中心に6週間以上使用した．熱発は徐々に低下傾向にあったが，突然の下肢血行障害を認めた．感染性心内膜炎の急性期にはウロキナーゼの使用は梗塞を助長すると考えられたが，突然の下肢血行障害の改善の目的に持続注入を行い血行は改善した．腹部超音波検査で腹部大動脈内に血栓を，心臓超音波検査で僧帽弁疣贅

別刷請求先：（〒228-8555）神奈川県相模原市北里1—15—1
北里大学病院胸部外科　　笠原　真悟
Tel：0427-78-8111
Fax：0427-78-9840
Email　shin@med.kitasato-u.ac.jp

Presented by Medical*Online

Table 1　術前治療経過

血液培養で2回の同一菌の同定後，vancomycin を6週間以上使用した．炎症反応は消退したが，疣贅は残存し手術適応となった．

ABPC：ampicillin，PIPC：piperacillin sodium，CTX：cefotaxime sodium，FOM：fosfomycin，VCM：vancomycin hydrochloride，MINO：minocycline hydrochloride，PAPM/BP：panipenem/betamipron，RFP：rifampicin，Veno I：γ-globulin，MRSA：血液培養にて同定されたメチシリン耐性ブドウ球菌

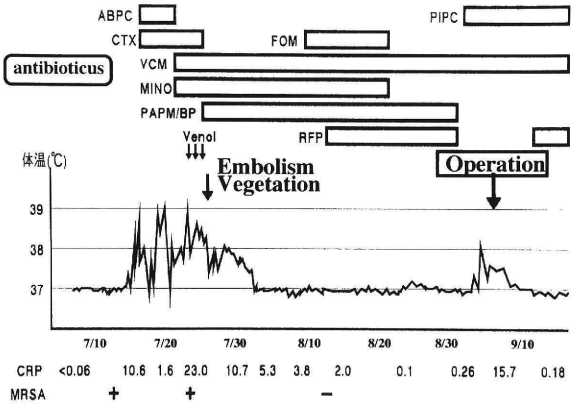

を認め感染性心内膜炎と診断した．当施設で正常値0.06以下である CRP は23.0まで上昇したが，抗生剤使用により手術前には0.1まで低下した．

術前心臓超音波所見：僧帽弁前尖より起始し，弁口を覆うように疣贅を認めたが，心拍動に伴う移動はなく左室流入血流の障害はなかった（Fig. 1）．左房内にも血栓と思われる像を認めたが，手術直前には消失していた．また僧帽弁閉鎖不全は軽度認めるのみであった．

術前頭部 CT，腹部超音波，MRI 所見：頭部 CT では左頭頂部から前頭部にかけて low density area を認め脳梗塞と診断した．腹部超音波検査では腎動脈下腹部大動脈に血栓を認め，MRI にても総腸骨動脈以下の flow void の消失を認めた．

術前身体所見，血液検査所見：術前身体所見では身長50.4cm，体重3,490g で心雑音は聴取されず神経学的異常も認めなかった．四肢の血圧差はなく拍動も良好に触知した．血液生化学所見では，軽度の貧血（ヘモグロビン濃度；11.0g/dl）を認めるのみで腎機能，肝機能共に異常なかった．

以上のことより6週間以上の内科治療にても疣贅が消失せず，塞栓症を併発していること，更には今後の

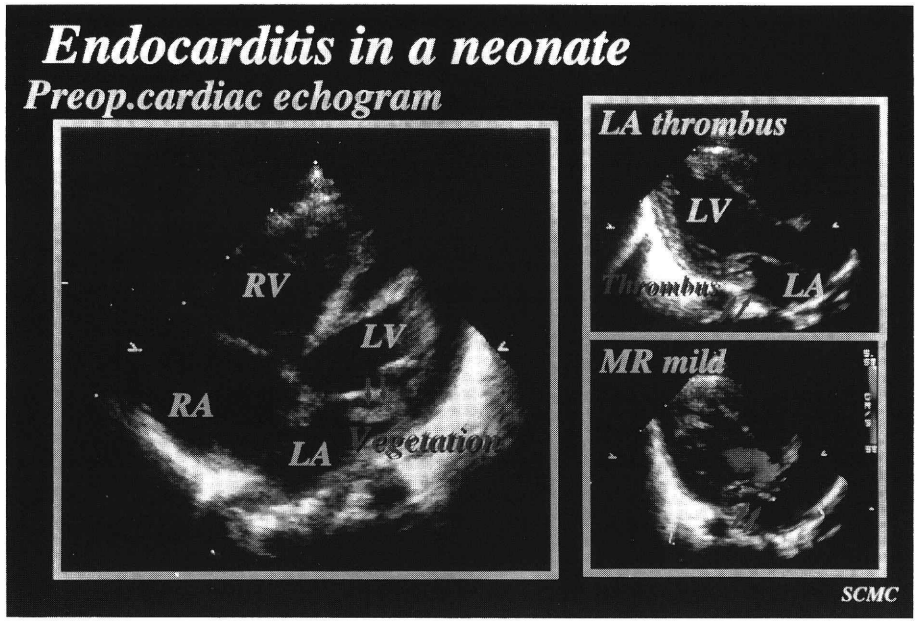

Fig. 1　術前心臓超音波検査

僧帽弁前尖に矢印の如く疣贅を認め，左房後壁にも血栓を認める．僧帽弁逆流は軽度であった．

RA：right atrium，RV：right ventricle，LA：left atrium，LV：left ventricle

Presented by Medical*Online

感染の母地になる可能性を考え生後58日目に僧帽弁疣贅摘除術を行った．

手術および術中所見：軽度低体温体外循環下に心停止とし，右側左房切開にて僧帽弁に到達した．体外循環の灌流圧は下肢灌流を考慮し，拍動流にて50～60 mmHg とやや高めに保った．左心耳を含め左心房内には血栓および疣贅は認めなかった．僧帽弁には，後尖より起始し弁口を覆うように前尖方向に伸びている疣贅と，前尖の後交連付近の2個の疣贅を認めた（Fig. 2）．いずれも表面平滑で可動性に乏しい所見であり，これらを摘除した．疣贅の摘除は容易で僧帽弁弁尖には軽度の色調変化を認めたが，弁輪共に形状には異常なく弁形成の必要はなかった．摘除後の僧帽弁の水逆流試験にてもほとんど逆流は認めなかった．上行大動脈に横切開を置き，左心室内を洗浄したが疣贅および血栓は認められなかった．さらに右心房内，三尖弁，右心室内および肺動脈弁に疣贅および血栓は認めず手術を終了とした．大動脈遮断時間は57分で，体外循環時間は89分であった．

摘出標本，病理学的検索：僧帽弁前尖および後尖の疣贅はいずれも表面平滑，弾性軟で器質化している所見があった．顕微鏡的検索では好中球を主体とした炎症性細胞浸潤を認め，1部瘢痕化している所見を得た．しかしながら，菌塊は認められず摘出標本の培養も陰性であった．

術後経過：バンコマイシンは術後3週間使用した．CRP は順調に低下し，有意な再上昇は認めなかった．心臓超音波検査で僧帽弁閉鎖不全は軽度認めるのみで，術後2日目に呼吸器管理を離脱した．術後の頭部 CT では術前と同様に左頭頂部から前頭部にかけて low density area を認めたが神経学的異常はなかった．また大動脈造影（DSA）にて総腸骨動脈分岐部以下の動脈の狭小化を認めたが，四肢の血圧差はなかった．肝，腎機能の異常もなく外泊を繰り返した後，術後56日目に退院となった．

考　察

新生児の感染性心内膜炎は1983年の最初の生存例の報告以来[1]，予後不良で稀な疾患であるとされてきた[2]．しかしながら近年となり新生児集中治療の進歩の結果，その報告が救命例も含め散見される[3)5)~11)]．極小未熟児の管理，人工呼吸器による呼吸管理，中心静脈カテーテルの使用，各種モニタリングの使用などにより感染の機会が増加したこともその一因である[4]．また胎児仮死や胎内での血行動態異常，血液凝固異常により新生児心内膜炎が発症したという報告もある[10]．さらに発症においては，基礎疾患の存在も大きく

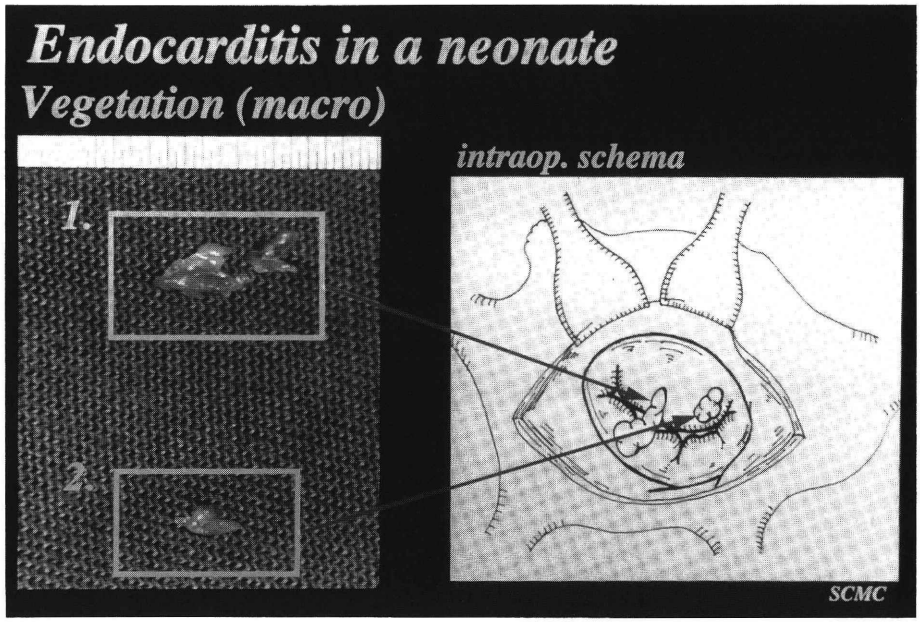

Fig. 2　術中の模式図，僧帽弁疣贅の摘出標本
2個の僧帽弁疣贅はいずれも表面平滑で，器質化している所見があった．

Presented by Medical*Online

関与する．先天性心疾患やその手術後の状態，免疫不全状態に併発してくることが多いが，新生児の感染性心内膜炎は正常心に起きるのが特徴的である[2)3)]．また正常心の場合においては，右心系に感染性疣贅認められる症例が多く，これは静脈内のカテーテル特に中心静脈カテーテル挿入の影響とされる[3)11)]．今回我々が経験した症例は心内奇形はなく，中心静脈カテーテルの挿入もせず経過した．妊娠，分娩中に異常はなく，入院時にも明らかな感染症や易感染性を示す所見は認めず，発熱が持続している間にも敗血症の誘因となる感染症は同定できなかった．本症例の僧帽弁疣贅の成因においては，一過性の三尖弁閉鎖不全に伴う卵円孔の右-左短絡の存在も関与していたと考えられる．診断において心雑音の変化，尿鮮血が初期には重要である[6)]．しかしながら正常心の感染性心内膜炎においては弁以外に疣贅が見られることがあり[11)]，この場合には心雑音は認められない．血液検査での感染の所見，最近の2回以上の血液培養での同一菌の同定に加え，超音波検査での疣贅の検出で診断が確定すると考える．本症例では心雑音の変化や心不全兆候はなく，MRSA敗血症として内科治療中に突然の動脈塞栓症が発症した．塞栓症が初発症状の新生児心内膜炎の報告はないが，心雑音や心不全症状がなくとも，新生児の菌血症例においては髄液検査と共に心臓超音波検査は必要であると考える．治療は内科治療が優先であり，全身状態の管理とともに経静脈性の抗生物質投与が中心となる．4週間から6週間の抗生物質の投与にて，ほとんどの症例では炎症の消失とともに疣贅の消失が見られる[1)~3)5)6)9)~11)]．本症例においては疣贅の消失はなかったものの，疣贅内には細菌は証明されず内科治療にて炎症は完全に消失していた．年長児や成人の手術適応をそのまま当てはめるのは疑問であるが[2)]，巨大で可動性のある疣贅や[7)]，弁性変化が著明で心不全がコントロールができない症例においては手術適応と考える．さらに，今回の我々の症例のように内科治療で炎症で抑えられても残存する疣贅は，血栓塞栓の原因となったり，また新たな感染の母地となる可能性があり，これもまた手術適応になると考える．手術方法は，体外循環下での疣贅除去，弁形成術が中心となる．我々の症例も疣贅除去を行ったが，僧帽弁弁尖には軽度の色調変化を認めたのみで，弁輪共に形状は異常なく弁形成の必要はなかった．今後，弁性変化特に僧帽弁閉鎖不全の発生に対し注意深い観察が必要である．

References

1) Oelbelg DG, Fisher DJ, Gross DM, Denson SE, Adocock EW: Endocarditis in high risk neonates. Pediatrics 1983; 71: 392—397
2) Millard DM, Shulman ST: The changing spectrum of neonatal endocarditis. Clin Perinatol 1988; 15: 587—608
3) Günthard J, Wyler F, Arbenz U: Successfully treated mitral valve endocarditis in a neonate. Helv. paediat. Acta 1987; 42: 445—447
4) Becker RC, Martin RG, Underwood DA: Right sided endocardial lesions and flow-directed pulmonary artery catheters. Cleve Clin J Med 1987; 54: 384—388
5) Franzek DA, Engle WA, Cardwell RL: Neonatal bacterial endocarditis of the pulmonary valve: Report of two Perinatol 1987; 7(4): 292—295
6) O'Callanghan C, McDougall P: Infective endocarditis in neonates. Arch Dis Child 1988; 63: 53—57
7) Charaf L, Hallberg M, Henze A: Neonatal endocarsitis requiring surgery. Scand J Thor Cardiovasc Surg 1989: 23: 79—80
8) Tulloh RM, Silove ED, Abrams LD: Replacement of an aortic valve cusp after neonatal endocarditis. Br Heart J 1990; 64: 204—205
9) Bullaboy CA, Coulson JD, Jennings RB Jr, Johnson DH: Neonatal mitral valve endocarditis. Clin Pediatr Phila Phila 1990; 29(7): 398—400
10) Menahem S, Robbie-MJ, Rajadurai VS: Valver vegetations in the neonate due ot fetal endocarditis. Int J Cardiol 1991; 32(1): 103—105
11) Mecrow IK, Ladusans EJ: Infective endocarditis in newborn infants with structually normal hearts. Acta Paediator 1994; 83: 35—39

Presented by Medical*Online

A Successful Surgical Case of Mitral Valvar Vegetation in Neonate with Structually Normal Heart

Shingo Kasahara, Koji Nomura, Masaaki Yamagishi, and Yuzuru Nakamura
Department of Cardiovascular Surgery, Saitama Children's Medical Center, Saitama, Japan

Infective endocarditis typically occurs in neonates who have normal heart, but that prognosis is very poor. We experienced a successful surgical case of mitral valvar vegetation in neonate with structually normal heart. A boy was born by spontaneous delively at 36 weeks' gestation. He was transfered our hospital because of tricuspid valve regurgitation (TR). But TR improved after with only a medication without central venous line. At 10 days of age, suddenly fever up appeared and serial blood cultures grew MRSA. Echocardiography showed mitral valvar vegetation. After treatment with intravenous vancomycin, sepcemia disappeared. But mitral valvar vegetation remained on echography in spite of intravenous antibiotic therapy continued for six weeks. At 58 days of age, mitral valvar vegitation was excised under extracorporeal circulation. The postoperative course was uneventful. Intravenous antibiotic prophylaxis was maintained for another three weeks. It should be considered to have proven endocarditis if the criteria were met positive blood culture and vegetation on echocardiography, even if structually normal heart in neonate. Surgical removal of remaining vegetation despite antibiotic therapy is advocated because of unpredictable risk of catastrophic embolization and a cause of recurrent infecion.

Presented by Medical*Online