日本小児循環器学会雑誌　16巻2号　116～123頁（2000年）

<原　著>

房室回帰性頻拍中の逆伝導P波形による房室副伝導路部位の推定

（平成11年9月28日受付）
（平成12年3月 6 日受理）

近畿大学医学部心臓小児科
福原　仁雄　　中村　好秀　　田里　　寛　　谷平由布子

key words：P波，カテーテルアブレーション，逆行性心房興奮，副伝導路部位診断，WPW症候群

要　旨

解剖学的異常がなく，単一の房室副伝導路の逆伝導に起因するP波の識別が可能な69例について，逆伝導P波の形態と副伝導路部位との関係を検討した．副伝導路部位は，23例が右側自由壁，6例が右側中隔，35例が左側自由壁，5例が左側中隔であった．体表面心電図の各誘導における逆伝導P波の形態を‘ Morphology Score ’として以下のように点数化した．(1) P波の振幅が0.1 mV以上，及び前胸部誘導でP波の後半成分が尖鋭な陽性の場合は2点，(2) P波の振幅が0.1 mV未満，及び2相性を示すP波の陰陽いずれかの成分が0.1 mV以上の場合は1点，(3) P波の極性を判定できないか陰陽両成分の振幅が等しい場合は0点とした．これらの‘ Morphology Score ’を後述する方法で計算することによって得られる値と，カテーテルアブレーション成功部位との関係を検討し，副伝導路部位推定法の正確性を検討した．(1) I誘導の点数を加算し，aVR及びV1誘導の点数を減算して，これら3誘導各々の点数の合計を‘ Laterality Score（LS）’とした．右側副伝導路の29例中23例がLS≧2（sensitivity，79.3%），左側副伝導路40例中35例がLS≦－2であった（sensitivity, 87.5%）．(2) II及びaVF誘導の点数を加算して，これら2誘導各々の点数の合計を‘ Vertical Score（VS）’とした．LS≧2かつVS≧1の17例中15例の副伝導路は，右側の前壁，前外側，または前中隔であった（predictive value，88.2%）．LS≦－2かつVS≦－1の28例中23例の副伝導路は，左側の外側壁，後外側，後壁，または後中隔であった（predictive value, 82.1%）．以上のことから，房室回帰性頻拍中の逆伝導P波形は，副伝導路の部位推定に有用であると考えられた．

顕性WPW症候群では，洞調律中のデルタ波，あるいはQRS波の形態から房室副伝導路の部位を推定することが可能である[1)~4)]．これらの方法によって副伝導路の部位を推定することは，カテーテルアブレーションを行う際に，部位診断に必要な電極カテーテルの種類や数，挿入経路などのアプローチ法を選択する上での有用な情報となり，特に挿入可能なカテーテル数を制限され得る小児においてはアブレーションの成功率にも影響する可能性がある．しかし，潜在性WPW症候群では副伝導路の部位を推定することが困難であるため，広範な部位の副伝導路を考慮したアプローチ法が必要となることがある．本研究の目的は，房室副伝導路の逆伝導に起因するP波の形態を解析することによって，副伝導路の部位を推定することが可能かどうかを検討することである．

別刷請求先：（〒640-8558）和歌山県和歌山市小松原通4―20
日本赤十字社和歌山医療センター小児科
福原　仁雄

対　象

1997年1月から1999年6月までに当科で高周波カテーテルアブレーションを施行した房室副伝導路例の連続90例（101セッション）のうち，複数副伝導路例（9例，うち2例は房室結節回帰性頻拍の合併），解剖学

的異常例（4例），室房伝導のない例（2例），アブレーション不成功例または再発例（2例）を除いた73症例について検討した（同一症例は含まれていない）．73症例のうち，右側例の2例と左側例の2例は脚ブロックのために逆伝導P波の認識が困難で，これらを除く69例を対象とした．年齢は，6カ月から72歳（中央値12歳8カ月）．副伝導路部位は，左側自由壁35例，左側中隔4例，右側自由壁23例，右側中隔6例，冠状静脈洞憩室1例であり，洞調律時にデルタ波のある症例が48例，デルタ波のない潜在性WPW症候群が21例（うち左側副伝導路が18例）であった．

方　法

高周波カテーテルアブレーションと同一のセッションで行われた電気生理検査中に電気生理検査用コンピュータEPLab（Quinton electrophysiology, Ontario, Canada）に記録された12誘導心電図について逆伝導P波の形態を解析し，アブレーション成功部位との関係を検討した．体表面心電図は，両肩に貼付した電極を左右上肢の代用とする以外は標準12誘導と同一の誘導を用い，0.05 Hzのハイパスフィルターと100 Hzのローパスフィルター，60 Hzのノッチフルターを使用して記録し，25 mm/secの紙送り速度と1 mV=10または20 mmの感度でレーザープリンター（600 dpi）

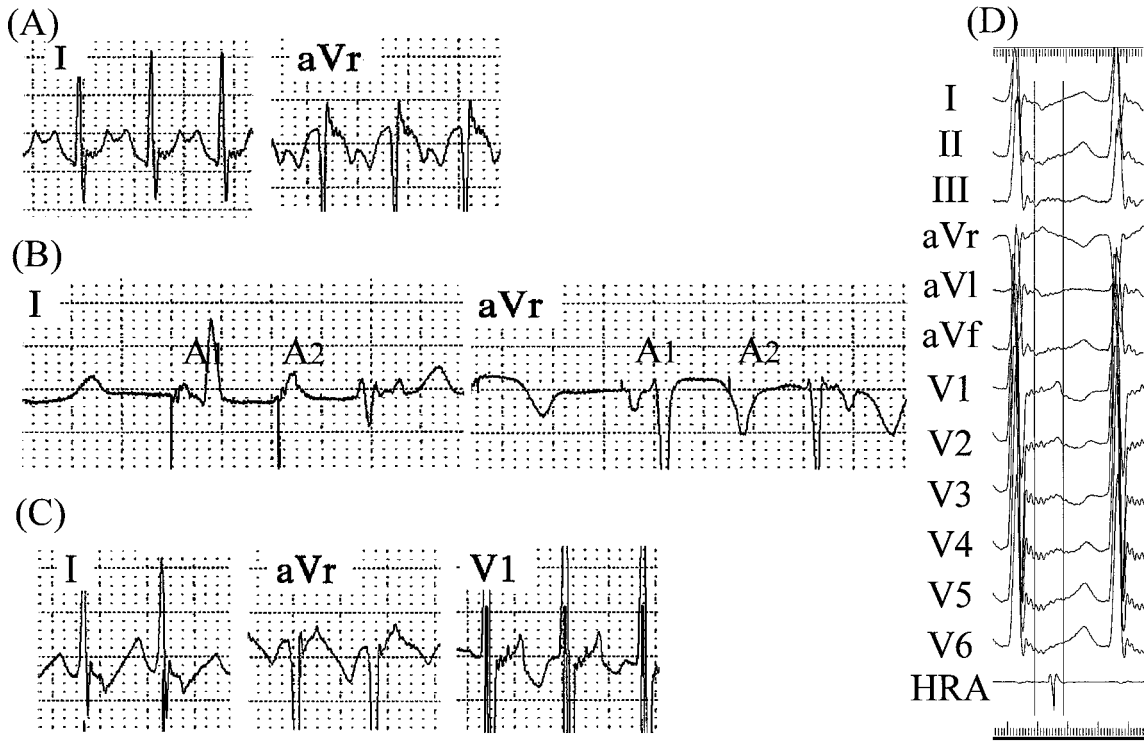

図1　逆伝導P波

（A）anteroseptal tricuspid annulus症例の房室回帰性頻拍中に記録された逆伝導P波．I誘導では陽性，aVR誘導では陰性を示した．（B）right lateral症例の心房期外刺激（A1 A2刺激）によって誘発された逆伝導P波．I誘導で陽性，aVR誘導で陰性を示した．（C）left lateral症例の房室回帰性頻拍中にみられた逆伝導P波．V1誘導では後半成分のみ尖鋭な陽性を示すP波がみられ，これは左側副伝導路例に特徴的なパターンであった．I誘導は陰性，aVR誘導は陽性を示した．（A）～（C）は，いずれも25 mm/secの紙送り速度と1 mV=10 mmの感度で記録したもの．これらのP波の‘Morphology Score’はいずれも2点と判定した．（D）（C）と同じleft lateral症例で12誘導を同期させて出力すると，P波の開始と終了のタイミングの判定が容易となる．

に出力して解析した（図1）.

逆伝導P波は，原則として房室回帰性頻拍中のものを使用したが，電気生理検査中に頻拍が誘発されない10症例では心房・心室期外刺激によって誘発された房室副伝導路の逆伝導に起因するP波の形態を解析した. 12誘導のうちP波の開始と終了が最も明瞭に記録されている誘導を指標として，逆伝導P波が全誘導で同時に開始して同時に終了するものと仮定した.

逆伝導P波の形態は,‘ Morphology Score ’として以下のように分類・点数化した．即ち,(1)P波の極性の判定が可能で振幅が0.1 mV以上のもの，及び前胸部誘導でP波の後半成分のみが尖鋭な陽性を示すものは2点,(2) P波の極性の判定が可能で振幅が0.1 mV未満のもの，及び2相性を示すP波の陰陽いずれかの成分が0.1 mV以上のものは1点,(3) P波の極性を判定できないもの，及び2相性を示すP波の陰陽両成分の振幅がほぼ等しいものは0点とした．すなわち，点数は各誘導でのP波のベクトルの大きさを表し，誘導はP波のベクトルの方向を示している.

結　果

各誘導で記録された逆伝導P波の形態とアブレーション成功部位との関係を表1に示す．この表では，各誘導毎に前述の点数をP波の極性が陽性の場合は正の数，陰性の場合は負の数として表した．この結果から，副伝導路が左右いずれにあるかの判定には，I, aVR, V 1, またはV 6誘導のP波形態の解析が有用であると考えられ, 中でもI, aVR誘導のP波は振幅が大きく極性の判断が容易であると考えられた．また，副伝導路が前後いずれにあるかの判定には, II, III, aVL, またはaVF誘導のP波形態の解析が有用であると考えられ，中でもII，aVF誘導のP波は振幅が大きく極性の判定が容易であると考えられた.

次に，これらの誘導のP波形から副伝導路部位を推定した場合の有用性を検討した（表2）．右側副伝導路であると予想するための「I誘導が1点以上」,「aVR誘導が−1点以下」,「V 1誘導で−1点以下」などの指標，及び左側副伝導路であると予想するための「I誘導で−1点以下」,「aVR誘導が1点以上」,「V 1誘導が1点以上」などの指標は，いずれもpredictive valueやspecificityは比較的高いがsensitivityが低い傾向を示した．また，V 1誘導でP波の「後半成分のみが尖鋭な陽性」を示す症例は，全例が左側症例で高いpredictive value, specificityを示した．一方, 副伝導路が前方にあると予想するための「II誘導で1点以上」,「aVF誘導で1点以上」などの指標，及び副伝導路が後方にあると予想するための「II誘導で−1点以下」,「aVF誘導で−1点以下」などの指標も，同様にpredictive valueやspecificityは比較的高いがsensitivityが低い傾向を示した.

これらの指標は，単独ではsensitivityが低いために偽陰性が多くなる可能性が予想されるため，複数の誘導での判定を組み合わせることでsensitivityを上げる工夫をした．このように複数の誘導の逆伝導P波形を組み合わせて判定することで，ある誘導のP波形態の判定が困難な場合でも正しい副伝導路部位の予想が可能となると考えられた．即ち,(1) I誘導の点数を加算し，aVR及びV 1誘導の点数を減算して，これら3誘導各々の点数の合計を‘ Laterality Score（LS）’とした. (2)II及びaVF誘導の点数を加算して, これら2誘導各々の点数の合計を‘ Vertical Score（VS）’とした．例えば，I誘導でわずかに陽性（+1），II誘導で明瞭な陽性（+2），aVR誘導で明瞭な陰性（−2），aVF誘導で明瞭な陽性（+2），V 1誘導で明瞭な陰性（−2）の症例では，LS＝(+1)−(−2)−(−2)＝5, VS＝(+2)+(+2)＝4となる. また, I誘導でわずかに陰性(−1), II誘導で明瞭な陰性（−2），aVR誘導で明瞭な陽性（+2），aVF誘導で明瞭な陰性(−2)，V 1誘導で後半成分のみ明瞭な陽性（+2）の症例では，LS＝(−1)−(+2)−(+2)＝−5，VS＝(−2)+(−2)＝−4となる．これらのScoreと副伝導路部位との関係を表3に示す．これらのScoreから副伝導路部位を推定した場合の有用性を表4, 及び表5に示した. 右側副伝導路の29例中23例がLS≧2（sensitivity，79.3%），左側副伝導路40例中35例がLS≦−2であった(sensitivity，87.5%)．さらにLS≧2かつVS≧1の17例中15例の副伝導路は，右側の前壁，前外側，または前中隔であった(predictive value，88.2%)．LS≦−2かつVS≦−1の28例中23例の副伝導路は，左側の外側壁，後外側，後壁，または後中隔であった(predictive value，82.1%)．

考　察

房室副伝導路の逆伝導に起因するP波形の形態から副伝導路の部位を推定するという試みは，これまでにも少ないながら報告がある[5)6)]．しかし，Fitzgeraldら[5)]の検討のような冠状静脈洞内からのペーシングによるP波は，冠状静脈洞内のペーシング部位と右房筋との間に連続性がある部位では，同一部位の副伝導路を介した逆伝導P波とは形態が異なってくる可能性がある．また，左房筋と右房筋とは，Bachmann束，

表1　各誘導での逆伝導P波の‘Morphology Score’とアブレーション成功部位との関係

副伝導路部位	n	Ⅰ	Ⅱ	Ⅲ	aVR	aVL	aVF	V1	V2	V3	V4	V5	V6
RA～RAL	3	1.3±0.6	2.0±0	2.0±0	−2.0±0	−1.3±0.6	2.0±0	−0.7±1.2	−1.0±1.0	−0.7±0.6	0.3±1.2	0.3±1.2	0.7±1.5
RL	13	1.0±0.6	0.9±1.2	0.8±1.1	−0.8±1.0	0.2±1.0	0.8±1.0	−0.4±0.5	−0.2±0.8	0.2±0.6	0.4±0.5	0.5±0.7	0.7±0.6
RPL	5	0.8±0.8	−0.6±1.1	−0.4±1.1	−0.8±0.8	0.4±0.6	−0.6±1.1	−1.0±0.7	−0.6±0.6	−0.2±0.5	−0.2±0.5	0±0	0.2±0.5
RP	2	1.0±0	0±1.4	−0.5±2.1	−1.0±0	0.5±0.7	−0.5±2.1	−0.5±0.7	−0.5±0.7	−0.5±0.7	0.5±0.7	0.5±0.7	1.0±0
ASTA	2	1.5±0.7	2.0±0	1.5±0.7	−2.0±0	−1.0±1.4	2.0±0	−1.0±1.4	−1.0±1.4	−0.5±2.1	1.0±1.4	1.0±0	1.0±0
MSTA～PSTA	4	0.5±0.6	−1.3±0.5	−1.8±0.5	0.3±1.0	0.3±0.5	−1.5±0.6	0±0.8	−0.3±0.5	−0.3±0.5	0±0.8	0.3±0.5	0.3±0.5
CS div	1	0	−1	−1	1	1	−2	2	0	0	0	0	0
PSMA	4	−0.3±0.5	−1.3±1.5	−1.5±1.0	1.5±0.6	0.5±0.6	−1.3±1.5	1.5±1.0	0.5±1.0	0±0	−0.5±1.0	−0.5±1.0	−0.8±1.0
LAL	10	−1.4±0.5	−0.5±1.7	0±1.4	1.4±0.5	−0.8±1.2	0±1.3	1.2±1.0	0.6±0.8	0.5±0.9	0.1±0.3	−0.3±0.5	−0.9±0.6
LL	16	−1.1±0.5	−1.1±1.0	−0.6±0.9	1.0±0.7	−0.6±0.7	−1.1±0.9	0.9±0.9	0.1±0.5	0±0	−0.3±0.6	−0.7±0.7	−0.8±0.7
LPL	5	−1.0±0	−1.6±0.9	−0.6±1.1	1.6±0.6	0±0.7	−1.6±0.9	1.6±0.9	0.8±0.8	0±0	−0.2±0.5	−0.6±0.6	−1.2±0.5
LP	4	−0.5±1.3	−1.5±0.6	−1.5±0.6	0.8±0.5	0.8±0.5	−1.5±0.6	0.5±1.0	0.5±1.0	0±0	0±0	−0.3±0.5	−0.3±0.5

逆伝導P波の形態は方法の項で述べた方法にしたがって平均点±標準偏差で表した．RA；right anterior, RAL；right anterolateral, RL；right lateral, ASTA；anteroseptal tricuspid annulus, MSTA；mid-septal tricuspid annulus, PSTA；posteroseptal tricuspid annulus, CS div；coronary sinus diverticulum, PSMA；posteroseptal mitral annulus, LAL；left anterolateral, LL；left lateral, LPL；left posterolateral, LP；left posterior.

表2　各誘導の‘Morphology Score’からの副伝導路部位推定(n = 69)

P波形の点数と予想		true positive	false positive	false negative	true negative	Predictive value	Sensitivity	Specificity
Ⅰ	1点以上で右側	23	1	6	39	23/24 (95.8%)	23/29 (79.3%)	39/40 (97.5%)
	−1点以下で左側	33	0	7	29	33/33 (100%)	33/40 (82.5%)	29/29 (100%)
aVR	−1点以下で右側	21	1	8	39	21/22 (95.5%)	21/29 (72.4%)	39/40 (97.5%)
	1点以上で左側	37	3	3	26	37/40 (92.5%)	37/40 (92.5%)	26/29 (89.7%)
V1	−1点以下で右側	13	0	16	40	13/13 (100%)	13/29 (44.8%)	40/40 (100%)
	1点以上で左側	24	1	16	28	24/25 (96.0%)	24/40 (60.0%)	28/29 (96.6%)
	後半が尖鋭陽性で左側	20	0	20	29	20/20 (100%)	20/40 (50.0%)	29/29 (100%)
Ⅱ	1点以上で前方	18	4	10	37	18/22 (81.8%)	18/28 (64.3%)	37/41 (90.2%)
	−1点以下で後方	32	8	9	20	32/40 (80.0%)	32/41 (78.0%)	20/28 (71.4%)
aVF	1点以上で前方	17	5	11	36	17/22 (77.3%)	17/28 (60.7%)	36/41 (87.8%)
	−1点以下で後方	34	4	7	24	34/38 (89.5%)	34/41 (82.9%)	24/28 (85.7%)

冠状静脈洞は左側副伝導路であるものとして計算した(右側29例，左側40例)．また，前方副伝導路にはRL，RAL，RA，ASTA，LAL(合計28例)を含め，後方副伝導路にはRPL，RP，MSTA，PSTA，CS div，PSMA，LP，LPL，LL(合計41例)を含めて計算した．

表3　各Scoreとアブレーション成功部位との関係

副伝導路部位	n	Laterality score(−6〜6)			Vertical score(−4〜4)		
		最小値	最大値	平均± SD	最小値	最大値	平均± SD
RA〜RAL	3	5	6	5.3 ± 0.6	4	4	4.0 ± 0
RL	13	0	4	2.4 ± 1.1	−3	4	1.6 ± 2.1
RPL	5	1	5	2.6 ± 1.5	−4	2	−1.2 ± 2.2
RP	2	2	3	2.5 ± 0.7	−3	2	−0.5 ± 3.5
ASTA	2	4	5	4.5 ± 0.7	4	4	4.0 ± 0
MSTA〜PSTA	4	−1	3	0.5 ± 1.7	−4	−2	−2.8 ± 1.0
CS div	1	−	−	−3	−	−	−3
PSMA	4	−5	−1	−3.3 ± 1.7	−4	2	−2.5 ± 3.0
LAL	10	−6	−2	−4.0 ± 1.5	−4	4	−0.5 ± 2.5
LL	16	−6	−1	−3.0 ± 1.6	−4	2	−2.2 ± 1.8
LPL	5	−5	−3	−4.2 ± 0.8	−4	0	−3.2 ± 1.8
LP	4	−4	−1	−2.3 ± 1.5	−4	−2	−3.0 ± 1.2

表４　‘ Laterality Score ’, ‘ Vertical Score ’からの副伝導路部位推定(n ＝ 69)

Score と副伝導路部位予想		true positive	false positive	false negative	true negative	Predictive value	Sensitivity	Specificity
LS	２点以上で右側	23	0	6	40	23/23 (100%)	23/29 (79.3%)	40/40 (100%)
	－２点以下で左側	35	0	5	29	35/35 (100%)	35/40 (87.5%)	29/29 (100%)
VS	１点以上で前方	19	5	9	36	19/24 (79.2%)	19/28 (67.9%)	36/41 (87.8%)
	－１点以下で後方	35	7	6	21	35/42 (83.3%)	35/41 (85.4%)	21/28 (75.0%)
LS ≧ 2 かつ	VS ≧ 1 で右側前方	15	2	3	49	15/17 (88.2%)	15/18 (83.3%)	49/51 (96.1%)
	VS ≦－１で右側後方	5	1	6	57	5/6 (83.3%)	5/11 (45.5%)	57/58 (98.3%)
LS ≦－２ かつ	VS ≧ 1 で左側前方	2	1	8	58	2/3 (66.7%)	2/10 (20.0%)	58/59 (98.3%)
	VS ≦－１で右側後方	23	5	7	34	23/28 (82.1%)	23/30 (76.7%)	34/39 (87.2%)

冠状静脈洞は左側後方副伝導路であるものとして計算した．右側前方 18 例，右側後方 11 例，左側前方 10 例，左側後方 30 例．
LS ; Laterality Score, VS ; Vertical Score.

表５　副伝導路部位別の‘ Laterality Score ’, ‘ Vertical Score ’による部位推定法の有用性

副伝導路部位	n	LS ≧ 2 or LS ≦－２による予想			VS ≧ 1 or VS ≦－１による予想			LS and VS による予想		
		true positive	false negative	sensitivity	true positive	false negative	sensitivity	true positive	false negative	sensitivity
RA ～ RAL	3	3	0	100%	3	0	100%	3	3	100%
RL	13	11	2	84.6%	11	2	84.6%	10	3	76.9%
RPL	5	4	1	80.0%	4	1	80.0%	3	2	60.0%
RP	2	2	0	100%	1	1	50.0%	1	1	50.0%
ASTA	2	2	0	100%	2	0	100%	2	0	100%
MSTA ～ PSTA	4	1	3	25.0%	4	0	100%	1	3	25.0%
CS div	1	1	0	100%	1	0	100%	1	0	100%
PSMA	4	3	1	75.0%	3	1	75.0%	3	1	75.0%
LAL	10	10	0	100%	3	7	30.0%	3	7	30.0%
LL	16	14	2	87.5%	14	2	87.5%	13	3	81.3%
LPL	5	5	0	100%	4	1	80.0%	4	1	80.0%
LP	4	2	2	50.0%	4	0	100%	2	2	50.0%

「LS and VS」は，LS ≧ 2 かつ VS ≧ 1，LS ≧ 2 かつ VS ≦－１，LS ≦－２かつ VS ≧ 1，LS ≦－２かつ VS ≦－１のいずれかによる判定で，左右，前後が正しく判定されたものを true positive，判定できなかったものを false negative とした．

卵円孔，冠状静脈洞内で連続していると考えられており，左側副伝導路例で左房側の興奮が右房側へ伝搬する様式は，単に冠状静脈洞内でペーシングをした場合とは異なってくる可能性が考えられる．また Fitzgerald ら[5]の報告では I 誘導の極性だけで，Tai ら[6]の報告では V 1 の極性だけで左右いずれの副伝導路であるかを振り分けているが，表２の結果に示した通り単一の誘導だけの判定では sensitivity が低く，また極性の判

定が困難な場合もある．我々の考案したscoreを用いることで，左右または前後の副伝導路部位の予想が容易になるものと考えられた．

このような方法で，頻拍発作中の逆伝導P波の形態に注目して逆行性心房興奮がいずれの部位から開始しているのかを考察することは，潜在性WPW症候群に対するアブレーションの際に適切なアプローチ法を選択するための重要な情報となり得る．また，顕性WPW症候群に対するアブレーションによって副伝導路の順行伝導（房室伝導）のみが途絶して，副伝導路の逆伝導（室房伝導）が残存することがある．逆伝導P波の形態を解析することが，アブレーション後に残存する室房伝導が，同じ副伝導路を介しているのか，別の潜在性副伝導路を介しているのか，あるいは房室結節を介しているのかを推測するための一助となり得る．

P波の形態を点数化することによって副伝導路部位を予想するに当たって，今回の研究では電気生理検査用コンピュータに記録された心電図を用いたので，各誘導でP波の開始と終了のタイミングを正確に同期させることが可能であった．しかし，全ての誘導を同時に記録するとこができない心電計ではP波の開始と終了のタイミングの認識に関して，QRSの開始するタイミングは各誘導でわずかに異なっており，前胸部誘導で最も早い[7]という点に注意が必要である．また，scoreを利用して副伝導路部位を推定する際には，表5に示すように右側中中隔，右側後中隔，左側後壁などではLSのsensitivityが低く，左側前外側ではVSのsensitivityが低いことに注意して判定しなければならない．右側中中隔，右側後中隔，左側後壁などでは，I, aVR誘導で記録されるP波の振幅が小さく，いずれか一方のみの判定で左右を判定する必要がある．左側前外側は，かなり前方でないとVSが陽性を示さず，左側外側壁と同様に後方副伝導路のパターンをとるという結果であった．

結　語

1）房室副伝導路の逆伝導に起因する逆伝導P波の形態と副伝導路部位との関係を検討した．

2）副伝導路が左右いずれにあるかの判定にはI, aVRまたはV1誘導のP波形態の解析が有用であり，前後いずれにあるかの判定にはIIまたはaVF誘導のP波形態の解析が有用であった．

3）房室回帰性頻拍中の逆伝導P波形は，副伝導路の部位推定に有用であると考えられた．

尚，本論文の要旨については，第14回日本心臓ペーシング・電気生理学会（岡山），及びAsian Pacific Conference on Cardiac Electrophysiology and Pacing（Hualien, Taiwan）で発表した．

文　献

1）Fitzpatrick AP, Gonzales RP, Lesh MD, Modin GW, Lee RJ, Scheinman MM：New algorithm for the localization of accessory atrioventricular connections using a baseline electrocardiogram. J Am Coll Cardiol 1994；23：107—116

2）Chiang CE, Chen SA, Toe WS, Tsai DS, Wu TJ, Cheng CC, Chiou CW, Tai CT, Lee SH, Chen CY, Wang SP, Chiang BN, Tan A, Chang MS：An accurate stepwise electrocardiographic algorithm for localization of accessory pathways in patients with Wolff-Parkinson-White syndrome from a comprehensive analysis of delta waves and R/S ratio during sinus rhythm. Am J Cardiol 1995；76：40—46

3）Iturralde P, Gomez VA, Colin L, Kershenovich S, Micheli A, Gonzalez-Hermosillo JA：A new ECG algorithm for the localization of accessory pathways using only the polarity of the QRS complex. J Electrocardiol 1996；29：289—299

4）Arruda MS, McClelland JH, Wang X, Beckman KJ, Windman LE, Gonzalez MD, Nakagawa H, Lazzara R, Jackman WM：Development and validation of an ECG algorithm for identifying accessory pathway ablation site in Wolff-Parkinson-White syndrome. J Cardiovasc Electrophysiol 1998；9：2—12

5）Fitzgerald DM, Hawthorne HR, Crossley GH, Simmons TW, Haisty, Jr, WK：P wave morphology during atrial pacing along the atrioventricular ring. J Electrocardiol 1996；29：1—10

6）Tai CT, Chen SA, Chiang CE, Lee SH, Wen ZC, Chiou CW, Ueng KC, Chen YJ, Yu WC, Chang MS：A new electrocardiographic algorithm using retrograde P waves for differentiating atrioventricular node reentrant tachycardia from atrioventricular reciprocating tachycardia mediated by concealed accessory pathway. J Am Coll Cardiol 1997；29：394—402

7）Josephson ME：Measurement of conduction intervals. in：Clinical cardiac electrophysiology：techniques and interpretations. 2 nd ed. Malvern, PA, Lea&Febriger, 1993：pp 22—34

Retrograde P Wave Patterns for Predicting Sites of Accessory Atrioventricular Pathways.

Hitoo Fukuhara, Yoshihide Nakamura, Hiroshi Tasato and Yuko Tanihira
Clinical Department of Pediatric Cardiology, Kinki University School of Medicine, Osaka-Sayama, Japan

Sixty nine patients with no structural heart disease and with distinguishable P waves on the electrocardiogram (ECG), originating from retrograde conduction over a single accessory pathway (AP), were examined. The AP was located at the right free wall in 23, paraseptal tricuspid annulus (TA) in 6, left free wall in 35 and paraseptal mitral annulus (MA) in 5 patients. The P wave morphology was evaluated in each ECG lead and scored (*i. e.*' Morphology Score (MS) ')as follows : (1) 2, amplitude of the P wave≧0.1 mV, or the latter half of the P wave showing a sharp positive deflection in the precordial ECG leads,(2) 1, amplitude of the P wave < 0.1 mV, or either a positive or negative component of a biphasic P wave≧0.1 mV,(3) 0, sum of the positive and negative components of P wave = 0. To determine the accuracy of the above scores in predicting the AP site, we examined the relationship between the calculated score and location of the successful ablation site.(1)' Laterality score (LS) ', sum of the MSs for the following three leads, adding the score in lead I, and subtracting the score in aVR and V 1. LS was grater than 1 in 23 of 29 patients with a right-sided AP (sensitivity, 79.3%), and less than−1 in 35 of 40 patients with a left-sided AP (sensitivity, 87.5%).(2)' Vertical Score (VS) ', sum of the MSs for the following two leads, adding the score in lead II and aVF. The AP in 15 of 17 patients with an LS≧2 and VS≧1 was located at the right anterior, anterolateral, or anteroseptal TA. The AP in 23 of 28 patients with an LS≦−2 and VS≦−1 was located at the left lateral, posterolateral, posterior, or posteroseptal MA. In conclusion, the surface P wave morphology during tachycardia can help differentiate the sites of the AP.